

ASOCIACIÓN MEXICANA DE CIRUGÍA ENDOSCÓPICA, A.C.



Gastroplastía de Collis-Nissen por laparoscopía en un caso con ERGE más esófago corto


Dr Arcenio Luis Vargas Ávila, Dra Danae Orozco Bustos, Dr Juan García Cansino, Dra Karla Molina Tabarez, Dr Arturo Cortazar Sánchez, Dr Julian Vargas Flores, Dr Jesus Sanchez Pacheco, Dr Adrian Aguilar Garay, Dr Fernando Palacio Velez, Dr Gonzalo Cutipa Flores
Hospital Regional General Ignacio Zaragoza, ISSSTE.



CONGRESO INTERNACIONAL DE
CIRUGÍA ENDOSCÓPICA
DR. ADRIÁN CARBAJAL RAMOS

DEL 1 AL 5 DE MAYO, 2018

BOCA DEL RÍO, VERACRUZ



ASOCIACIÓN MEXICANA DE CIRUGÍA ENDOSCÓPICA, A.C.

Gastroplastía de Collis-Nissen por laparoscopia en un caso con ERGE más esófago corto

Dr Arcenio Luis Vargas Ávila, Dra Danae Orozco Bustos, Dr Juan García Cansino, Dra Karla Molina Tabarez, Dr Arturo Cortazar Sanchez, Dr Julian Vargas Flores, Dr Jesús Sánchez Pacheco, Dr Adrian Aguilar Garay, Dr Fernando Palacio Velez
Dr Gonzalo Cutipa Flores



Introducción

La enfermedad por reflujo gastroesofágico se define como una falla de la barrera antirreflujo que determina un paso anormal de secreciones digestivas altas al esófago y produce síntomas con daño esofágico y extraesofágico. Los mecanismos fisiológicos que impiden el reflujo son el aclaramiento, el esfínter esofágico inferior y el vaciamiento gástrico adecuado.


El objetivo de este caso es presentar el manejo quirúrgico de la enfermedad por reflujo gastroesofágico asociado a esófago corto resuelto por vía laparoscópica



DEL 1 AL 5 DE MAYO, 2018

CONGRESO INTERNACIONAL DE
CIRUGÍA ENDOSCÓPICA
DR. ADRIÁN CARBAJAL RAMOS

BOCA DEL RÍO, VERACRUZ



ASOCIACIÓN MEXICANA DE CIRUGÍA ENDOSCÓPICA, A.C.

Gastroplastía de Collis-Nissen por laparoscopia en un caso con ERGE más esófago corto

Dr Arcenio Luis Vargas Ávila, Dra Danae Orozco Bustos, Dr Juan García Cansino, Dra Karla Molina Tabarez, Dr Arturo Cortazar Sanchez, Dr Julian Vargas Flores, Dr Jesús Sánchez Pacheco, Dr Adrian Aguilar Garay, Dr Fernando Palacio Velez
Dr Gonzalo Cutipa Flores



Material y métodos

Masculino 54 años de edad, sin antecedentes crónico-degenerativos, quien se protocoliza mediante consulta externa, con manometría, cuyo resultados fueron: esfínter esofágico inferior de 1.9CM, incompetente, segmento intraabdominal de 0cm, motilidad esofágica efectiva con índice de contractilidad de 1038.6mmHg-cm-S 80% de efectividad en 10 tragos, presión media basal de 25.3mmhg, adecuada coordinación faringoesofágica.

Panendoscopia con esofagitis grado III Savary-Miller, hernia hiatal tipo III, divertículo epifrénico a 27cm de la arcada dental, de 10mm, unión escamo-columnar a 30cm de la arcada dental, pinzamiento diafragmático a 10cm por debajo de la unión .pHmetría de 24 horas con cuadros de reflujo en posición supina, de tipo ácido con índice de Demeester de 154.4


Por lo que se programa para procedimiento laparoscópica, encontrando como hallazgos esófago corto intratorácico a 5cm de diafragma, estómago intratorácico, lipomas en la unión esófago-gástrica y fundus, por lo que se realiza gastroplastía tipo Collis con engrapadora lineal por vía laparoscópica más funduplicatura de 360° con endoscopia transoperatoria y colocación de drenaje.



DEL 1 AL 5 DE MAYO, 2018

CONGRESO INTERNACIONAL DE
CIRUGÍA ENDOSCÓPICA
DR. ADRIÁN CARBAJAL RAMOS

BOCA DEL RÍO, VERACRUZ



ASOCIACIÓN MEXICANA DE CIRUGÍA ENDOSCÓPICA, A.C.

Gastroplastía de Collis-Nissen por laparoscopia en un caso con ERGE más esófago corto

Dr Arcenio Luis Vargas Ávila, Dra Danae Orozco Bustos, Dr Juan García Cansino, Dra Karla Molina Tabarez, Dr Arturo Cortazar Sanchez, Dr Julian Vargas Flores, Dr Jesús Sánchez Pacheco, Dr Adrian Aguilar Garay, Dr Fernando Palacio Velez
Dr Gonzalo Cutipa Flores



Resultados


Durante postquirúrgico se indica ayuno durante 4 días, con posterior toma de trago con medio hidrosoluble con adecuado paso del mismo, sin fugas, por lo que se retira sonda nasogátrica e inicia vía oral con líquidos claros, presentando buena tolerancia a los mismos, se decide egreso a domicilio 2 días después.



DEL 1 AL 5 DE MAYO, 2018

CONGRESO INTERNACIONAL DE
CIRUGÍA ENDOSCÓPICA
DR. ADRIÁN CARBAJAL RAMOS

BOCA DEL RÍO, VERACRUZ



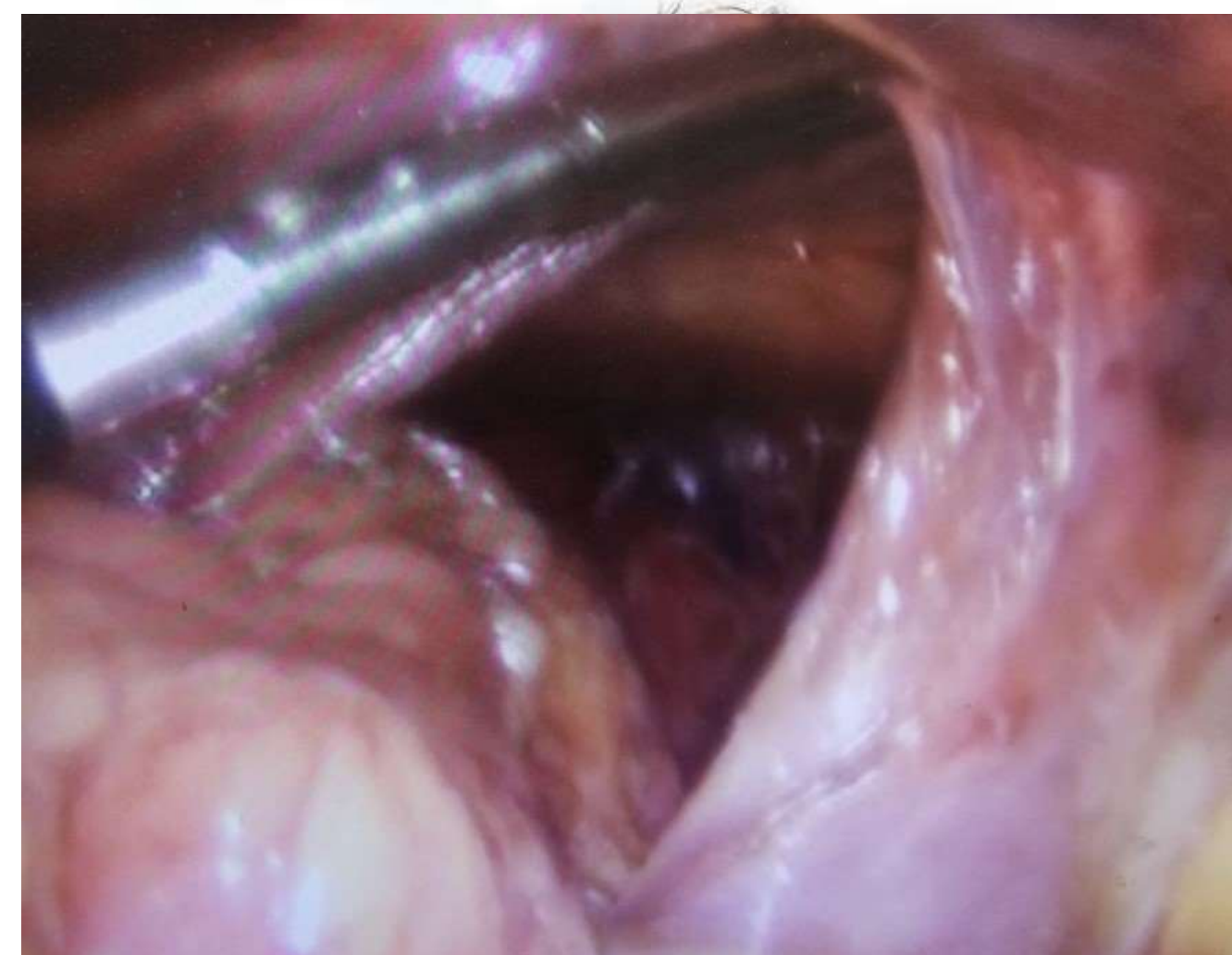
ASOCIACIÓN MEXICANA DE CIRUGÍA ENDOSCÓPICA, A.C.

Gastroplastía de Collis-Nissen por laparoscopia en un caso con ERGE más esófago corto

Dr Arcenio Luis Vargas Ávila, Dra Danae Orozco Bustos, Dr Juan García Cansino, Dra Karla Molina Tabarez, Dr Arturo Cortazar Sanchez, Dr Julian Vargas Flores, Dr Jesús Sánchez Pacheco, Dr Adrian Aguilar Garay, Dr Fernando Palacio Velez, Dr Gonzalo Cutipa Flores

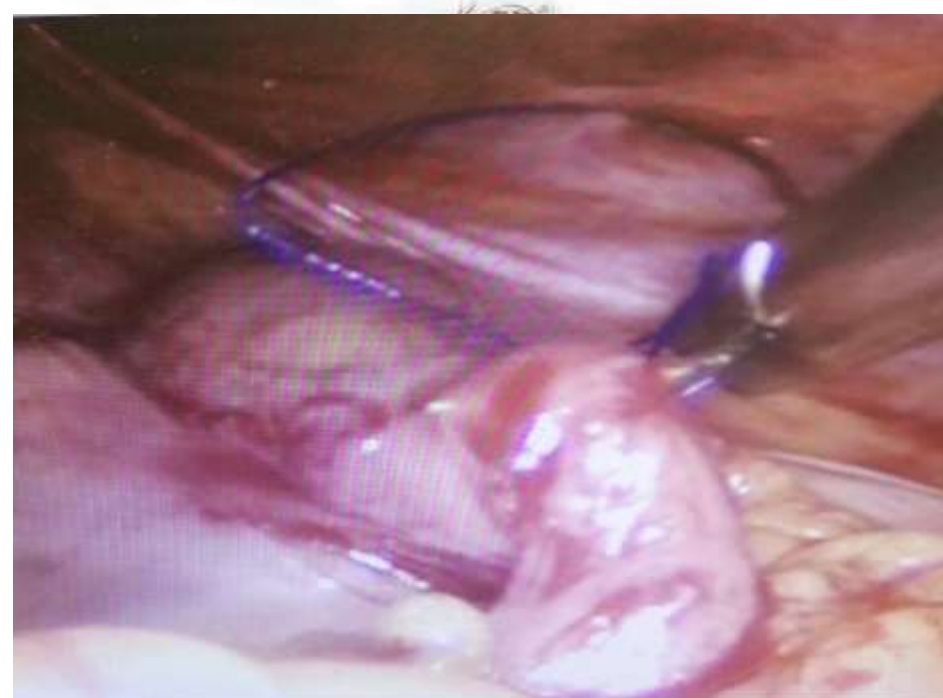
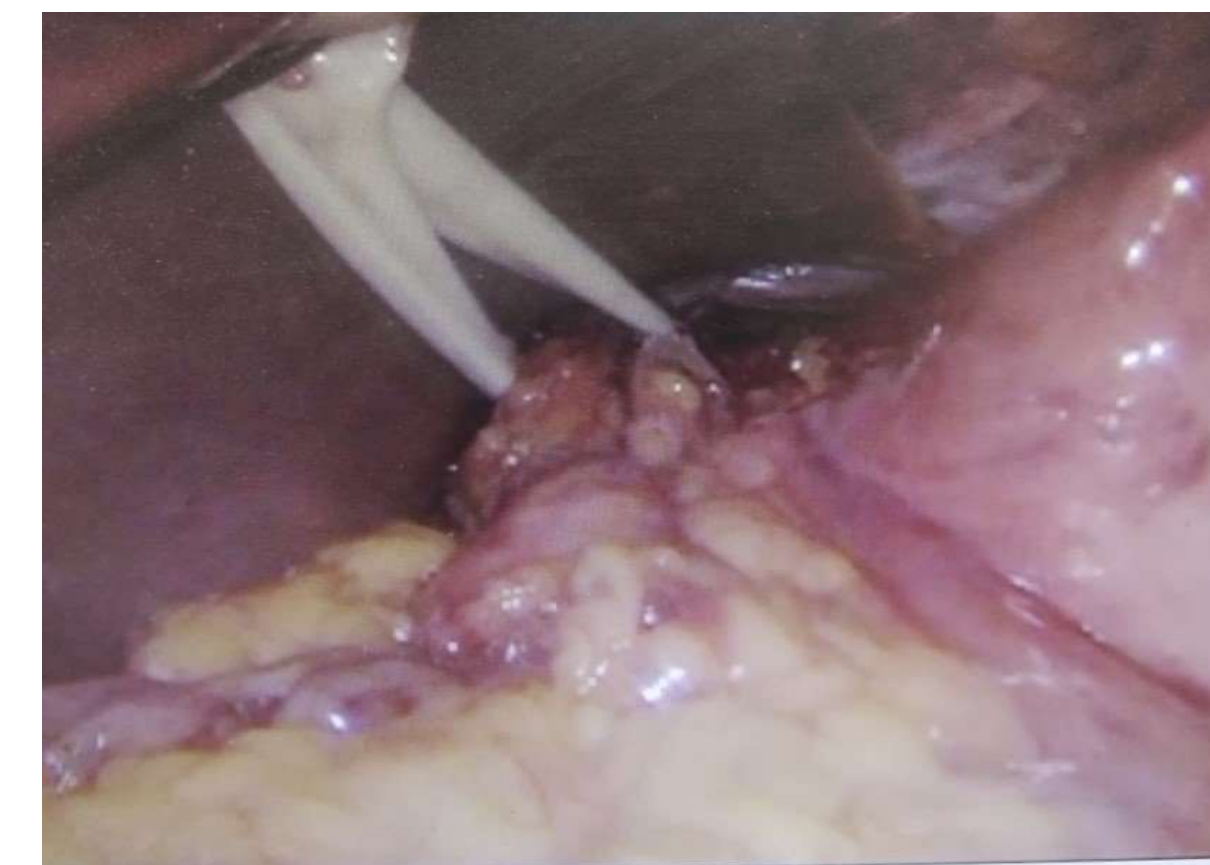
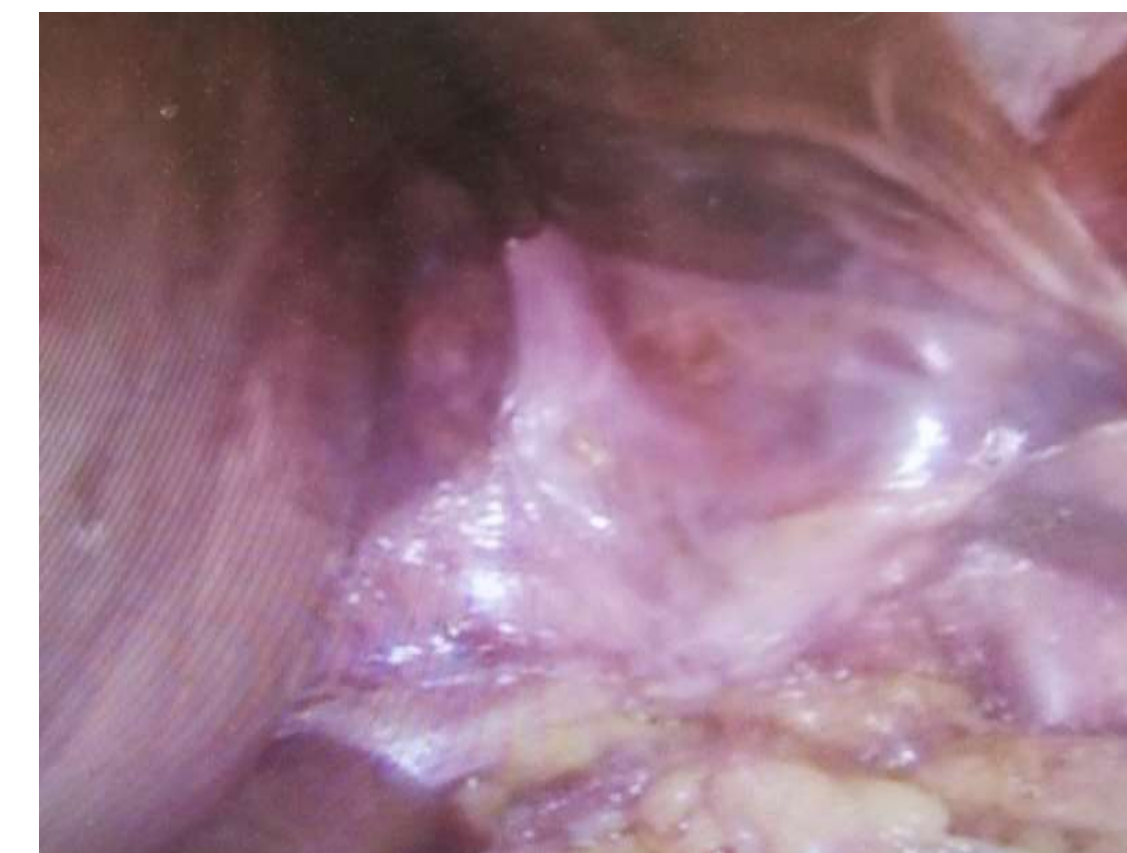Figura 1 (pie de foto helvetica 20 puntos) (las imágenes que consideren o tablas)




Resultados



DEL 1 AL 5 DE MAYO, 2018

CONGRESO INTERNACIONAL DE
CIRUGÍA ENDOSCÓPICA
DR. ADRIÁN CARBAJAL RAMOS

BOCA DEL RÍO, VERACRUZ



ASOCIACIÓN MEXICANA DE CIRUGÍA ENDOSCÓPICA, A.C.

Gastroplastía de Collis-Nissen por laparoscopia en un caso con ERGE más esófago corto

Dr Arcenio Luis Vargas Ávila, Dra Danae Orozco Bustos, Dr Juan García Cansino, Dra Karla Molina Tabarez, Dr Arturo Cortazar Sanchez, Dr Julian Vargas Flores, Dr Jesús Sánchez Pacheco, Dr Adrian Aguilar Garay, Dr Fernando Palacio Velez
Dr Gonzalo Cutipa Flores



La reparación mediante la técnica de Collis-Nissen, utilizando el abordaje laparoscópico , en el tratamiento de enfermedad por reflujo gastroesofágico con esófago corto, se asocia a una alta satisfacción del paciente, con un buen control de los síntomas, y una mejora de la calidad de vida, manteniendo una aceptable tasa de recidivas a corto plazo.

Conclusiones



DEL 1 AL 5 DE MAYO, 2018

CONGRESO INTERNACIONAL DE
CIRUGÍA ENDOSCÓPICA
DR. ADRIÁN CARBAJAL RAMOS

BOCA DEL RÍO, VERACRUZ