

ASOCIACIÓN MEXICANA DE CIRUGÍA ENDOSCÓPICA, A.C.



Drenaje laparoscópico de absceso hepático piógeno

Autor: Jorge Iván Morales Montesinos

Presentador: José Antonio Robles Solís


Coautores; : Ricardo Aranda Piedrasanta, Carlos Mejía Piccaso , Raúl Bautista Cruz, Pablo Manuel Alcázar Ramos, Daniel Rodríguez Hernández, Rosenberg Morales Zunun

Hospital De Alta Especialidad Gustavo A. Roviroza Perez



CONGRESO INTERNACIONAL DE
CIRUGÍA ENDOSCÓPICA
DR. ADRIÁN CARBAJAL RAMOS

DEL 1 AL 5 DE MAYO, 2018 BOCA DEL RÍO, VERACRUZ



ASOCIACIÓN MEXICANA DE CIRUGÍA ENDOSCÓPICA, A.C.

Drenaje laparoscópico de absceso hepático piógeno

Jorge Iván Morales Montesinos, José Antonio Robles Solís, Ricardo Aranda Piedrasanta, Carlos Mejía Piccaso, Raúl Bautista Cruz, Pablo Manuel Alcazar Ramos, Daniel Rodríguez Hernández, Rosemberg Morales Zunun



Introducción

Material y métodos

- En nuestro medio el absceso hepático sigue siendo una patología frecuente, La incidencia se reporta entre 13 y 20 casos por 100 mil admisiones hospitalarias donde ambos géneros son igualmente afectados, es mucho más frecuente localizadas en el lóbulo hepático derecho, el drenaje percutáneo por vía radiológica sigue siendo el estándar de oro para drenaje de este tipo de abscesos, sin embargo, no siempre se puede llevar a cabo por diferentes circunstancias. El propósito de este trabajo es presentar un caso en el cual fue necesario realizar drenaje por vía laparoscópica con una adecuada evolución posoperatoria .

Resultados

Resultados


Conclusiones



DEL 1 AL 5 DE MAYO, 2018

CONGRESO INTERNACIONAL DE
CIRUGÍA ENDOSCÓPICA
DR. ADRIÁN CARBAJAL RAMOS

BOCA DEL RÍO, VERACRUZ



ASOCIACIÓN MEXICANA DE CIRUGÍA ENDOSCÓPICA, A.C.

Drenaje laparoscópico de absceso hepático piógeno

Jorge Iván Morales Montesinos, José Antonio Robles Solís, Ricardo Aranda Piedrasanta, Carlos Mejía Piccaso, Raul Bautista Cruz, Pablo Manuel Alcazar Ramos, Daniel Rodríguez Hernández, Rosemberg Morales Zunun



Introducción

Material y métodos

Resultados

Resultados

Conclusiones


- Paciente femenino de 47 años de edad la cual acude al servicio de urgencias por iniciar cuadro hace aproximadamente una semana con dolor en hipocondrio derecho tipo cólico, malestar general, fiebre 39°C, se agrega tinte icterico además de coluria, a la exploración con coloración icterica ++, mucosas deshidratadas, con taquipnea, abdomen no se palpan masas, con Murphy positivo, por lo cual se solicita estudios de laboratorio en el cual se encuentra Leucocitosis con neutrofilia, Anemia moderada normocitica normocromica, con hiperbilirrubinemia con patrón mixto, hipoalbuminemia marcada, se solicita estudio tomografico en la cual se encuentra absceso hepático en segmentos VI Y VII, desarrolla cuadro de choque séptico, por lo que se decide realizar intervención quirúrgica por vía laparoscópica.



DEL 1 AL 5 DE MAYO, 2018

CONGRESO INTERNACIONAL DE
CIRUGÍA ENDOSCÓPICA
DR. ADRIÁN CARBAJAL RAMOS

BOCA DEL RÍO, VERACRUZ



ASOCIACIÓN MEXICANA DE CIRUGÍA ENDOSCÓPICA, A.C.

Drenaje laparoscópico de absceso hepático piógeno

Jorge Iván Morales Montesinos, José Antonio Robles Solís, Ricardo Aranda Piedrasanta, Carlos Mejía Piccaso, Raúl Bautista Cruz, Pablo Manuel Alcazar Ramos, Daniel Rodríguez Hernández, Rosemberg Morales Zunun



Introducción

Material y métodos

Resultados

Resultados

Conclusiones

- Se realiza drenaje por vía laparoscópica, se utilizaron para el acceso dos trocares de 12 mm uno en posición supraumbilical y el otro subxifoideo además de trocares de 5 mm subcostales derechos, en línea media clavicular y línea axilar anterior, respectivamente, drenando absceso en segmento VI con contenido purulento de aproximadamente 200 ml con colocación de drenaje blando, Se maneja con doble esquema antibiótico, la cual se encuentra con mejoría en posquirúrgico, se retiran aminas a los dos días del posoperatorio, se egresa paciente al séptimo día de estancia intrahospitalaria,



DEL 1 AL 5 DE MAYO, 2018

CONGRESO INTERNACIONAL DE
CIRUGÍA ENDOSCÓPICA
DR. ADRIÁN CARBAJAL RAMOS

BOCA DEL RÍO, VERACRUZ



ASOCIACIÓN MEXICANA DE CIRUGÍA ENDOSCÓPICA, A.C.

Drenaje laparoscópico de absceso hepático piógeno

Jorge Iván Morales Montesinos, José Antonio Robles Solís, Ricardo Aranda Piedrasanta, Carlos Mejía Piccaso, Raul Bautista Cruz, Pablo Manuel Alcazar Ramos, Daniel Rodríguez Hernández, Rosenberg Morales Zunun



Introducción

Material y métodos

Resultados

Resultados

Conclusiones

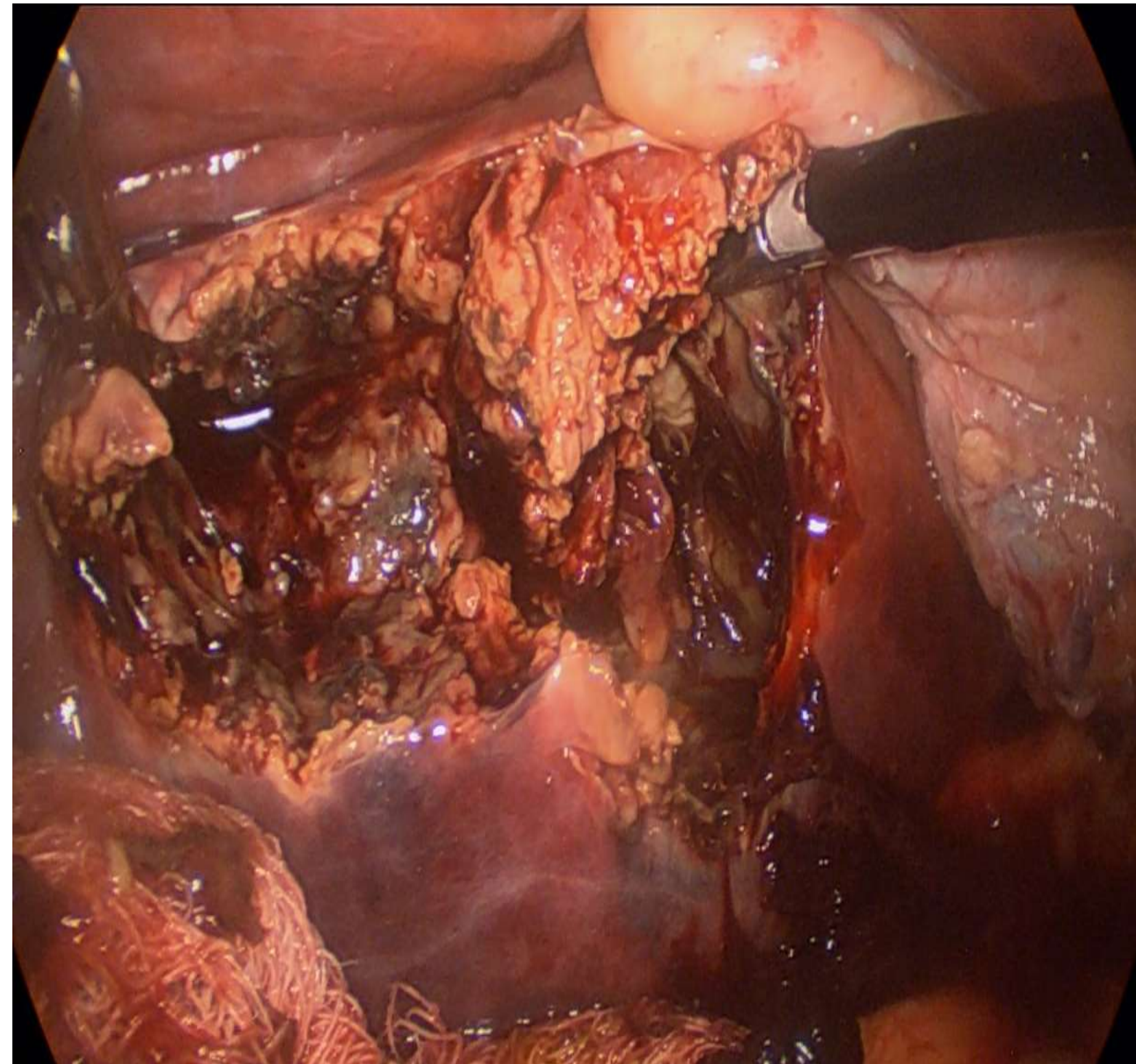


Figura 1 Absceso hepático drenado

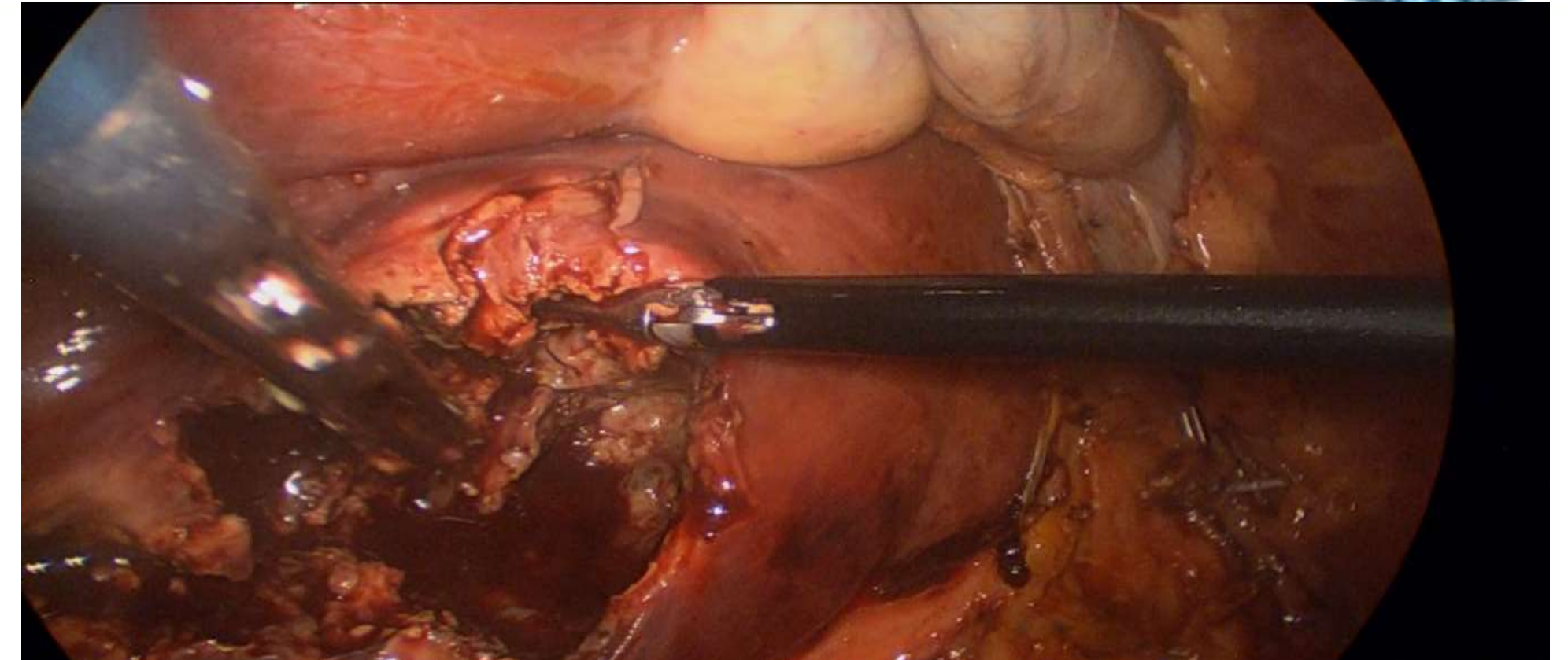
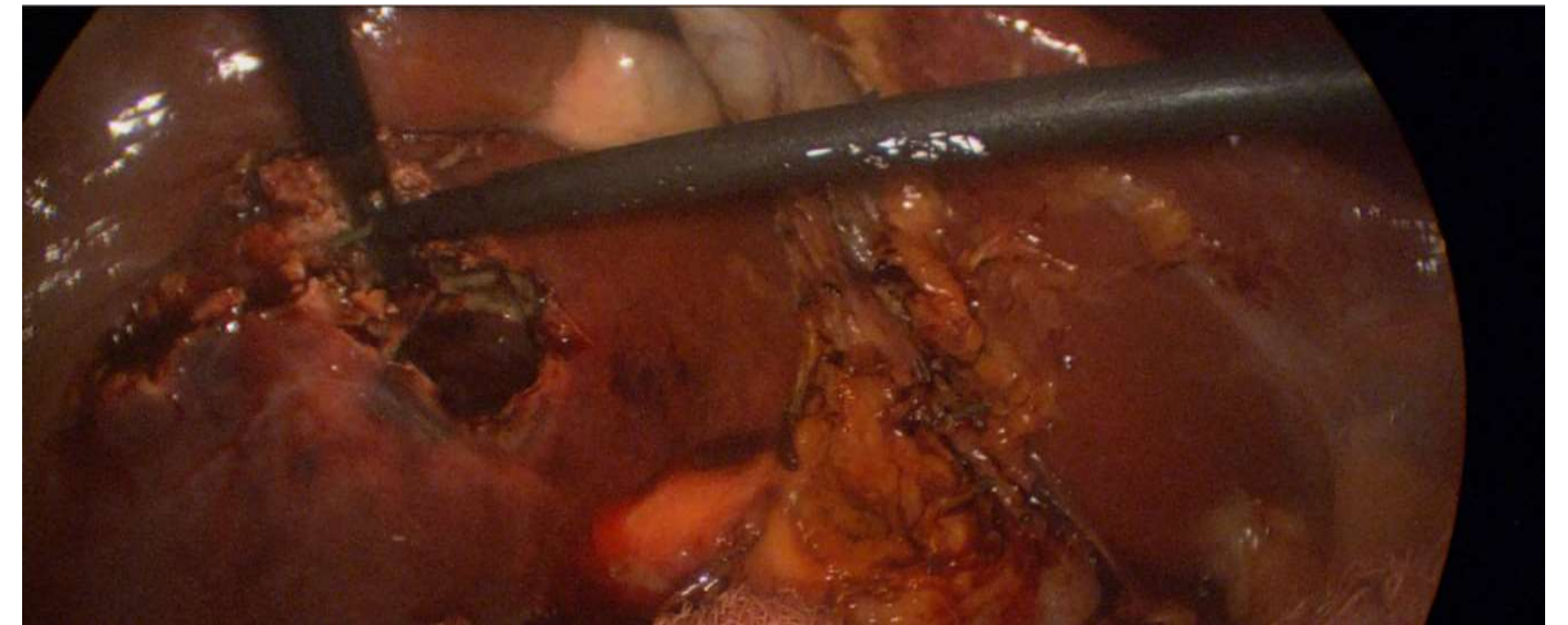



Figura 2 Inicio de drenaje de absceso hepático



CONGRESO INTERNACIONAL DE
CIRUGÍA ENDOSCÓPICA
DR. ADRIÁN CARBAJAL RAMOS
DEL 1 AL 5 DE MAYO, 2018 BOCA DEL RÍO, VERACRUZ



ASOCIACIÓN MEXICANA DE CIRUGÍA ENDOSCÓPICA, A.C.

Drenaje laparoscópico de absceso hepático piógeno

Jorge Iván Morales Montesinos, José Antonio Robles Solís, Ricardo Aranda Piedrasanta, Carlos Mejía Piccaso, Raúl Bautista Cruz, Pablo Manuel Alcazar Ramos, Daniel Rodríguez Hernández, Rosemberg Morales Zunun



Introducción

Material y métodos

Resultados

Resultados

Conclusiones

- En nuestro medio el absceso hepático es una posibilidad diagnóstica muy frecuente, al no contar con un personal radiológico capacitado a demás de insumos necesarios el drenaje laparoscópico con antibioticoterapia de absceso hepático único o múltiple en pacientes seleccionados es una alternativa útil y segura.



DEL 1 AL 5 DE MAYO, 2018

CONGRESO INTERNACIONAL DE
CIRUGÍA ENDOSCÓPICA
DR. ADRIÁN CARBAJAL RAMOS

BOCA DEL RÍO, VERACRUZ