

ASOCIACIÓN MEXICANA DE CIRUGÍA ENDOSCÓPICA, A.C.



# ¿ELECTROCAUTERIZACION DE ARTERIA CISTICA ES SUFICIENTE EN COLECISTECTOMIA LAPAROSCOPICA?

DR. CARLOS ALBERTO MEJIA PICASSO  
DR. RAUL BAUTISTA CRUZ



CONGRESO INTERNACIONAL DE  
**CIRUGÍA ENDOSCÓPICA**  
DR. ADRIÁN CARBAJAL RAMOS

DEL 1 AL 5 DE MAYO, 2018

BOCA DEL RÍO, VERACRUZ



ASOCIACIÓN MEXICANA DE CIRUGÍA ENDOSCÓPICA, A.C.

# ¿ELECTROCAUTERIZACIÓN DE ARTERIA CÍSTICA ES SUFICIENTE EN COLECISTECTOMIA LAPAROSCÓPICA?

DR. CARLOS A. MEJIA PICASSO DR. RAUL BAUTISTA CRUZ



## Introducción

- Introducción

## Material y métodos

- La colecistectomía laparoscópica es el gold estándar para la colecistitis ya sea aguda o crónica por lo que es fundamental realizar una cirugía segura; es una operación que requiere, conocer muy bien la anatomía por lo que hay diversas estrategias de disección quirúrgica, la más confiable es la de “visión crítica donde se pone en evidencia al conducto cístico, arteria cística. Así es que con la frecuencia de procedimientos se han ido simplificando las técnicas o mejorando; en este estudio se realizaron colecistectomías únicamente con la cauterización y en algunos casos con solo clipaje de la arteria cística sin aumentar la frecuencia de hemorragias por lo que se pretende a dar a conocer la experiencia que se tiene en la electrocauterización de arteria cística.

## Resultados

## Resultados

## Conclusiones

- Objetivo
- El objetivo de este cartel es dar a conocer la experiencia en la electrocauterización de la arteria cística al igual que un solo clipado de la misma.



DEL 1 AL 5 DE MAYO, 2018

CONGRESO INTERNACIONAL DE  
**CIRUGÍA ENDOSCÓPICA**  
DR. ADRIÁN CARBAJAL RAMOS

BOCA DEL RÍO, VERACRUZ





ASOCIACIÓN MEXICANA DE CIRUGÍA ENDOSCÓPICA, A.C.

# ¿ELECTROCAUTERIZACIÓN DE ARTERIA CÍSTICA ES SUFICIENTE EN COLECISTECTOMIA LAPAROSCÓPICA?

DR. CARLOS A. MEJIA PICASSO DR. RAUL BAUTISTA CRUZ



Introducción

Material y métodos

Resultados

Resultados

Conclusiones

Se realizó el siguiente estudio prospectivo con 65 pacientes incluyendo hombre y mujeres en el periodo del 1 enero del 2017 al 31 de diciembre del 2017 en el Hospital de Alta Especialidad Gustavo A. Rovirosa Perez ((Villahermosa, Tabasco), los pacientes fueron en su mayoría programados y solo 15 ingresaron como urgencias ya sea por dolor intenso así como por cuadros repetitivos de dolor vesicular, pancreatitis remitidas, hidrocolecisto y piocolecisto. Solo se excluyeron pacientes con colecistectomía abierta.



DEL 1 AL 5 DE MAYO, 2018

CONGRESO INTERNACIONAL DE  
**CIRUGÍA ENDOSCÓPICA**  
DR. ADRIÁN CARBAJAL RAMOS

BOCA DEL RÍO, VERACRUZ



ASOCIACIÓN MEXICANA DE CIRUGÍA ENDOSCÓPICA, A.C.

# ¿ELECTROCAUTERIZACIÓN DE ARTERIA CÍSTICA ES SUFICIENTE EN COLECISTECTOMIA LAPAROSCÓPICA?

DR. CARLOS A. MEJIA PICASSO DR. RAUL BAUTISTA CRUZ



Introducción

Material y métodos

Resultados

Resultados

Conclusiones

- En el periodo de 1 año se realizaron 65 colecistectomías laparoscópicas de las cuales 11 eran hombres 44 mujeres, donde la edad promedio fue de 36 años, 31 de ellos con IMC mayor de 25;. 50 pacientes se operaron de manera programada y 15 pacientes de manera urgente; 11 pacientes presentaron leucocitosis; 11 engrosamiento de paredes vesiculares; 5 con liquido perivesicular, 1 pacientes dilatación de la via biliar, 4 pacientes que habian tenido pancreatitis y habia remitido, 23 pacientes tenían antecedentes de cirugias previas; 4 pacientes presentaron 1 lito enclavado en cuello vesicular.
- El promedio de sangrado fue de 62 ml; con un tiempo quirurgico de 83 minutos; según el reporte de patología 33 pacientes tuvieron colecistitis moderada, 3 piocolecisto, 4 colecistitis aguda, 2 hidrocolecisto, 2 colecistitis intensa, 5 colecistitis erosiva, 16 pacientes sin agudización.




DEL 1 AL 5 DE MAYO, 2018

CONGRESO INTERNACIONAL DE  
**CIRUGÍA ENDOSCÓPICA**  
DR. ADRIÁN CARBAJAL RAMOS

BOCA DEL RÍO, VERACRUZ





ASOCIACIÓN MEXICANA DE CIRUGÍA ENDOSCÓPICA, A.C.

# ¿ELECTROCAUTERIZACION DE ARTERIA CISTICA ES SUFICIENTE EN COLECISTECTOMIA LAPAROSCOPICA? DR. CARLOS A. MEJIA PICASSO DR. RAUL BAUTISTA CRUZ



Introducción

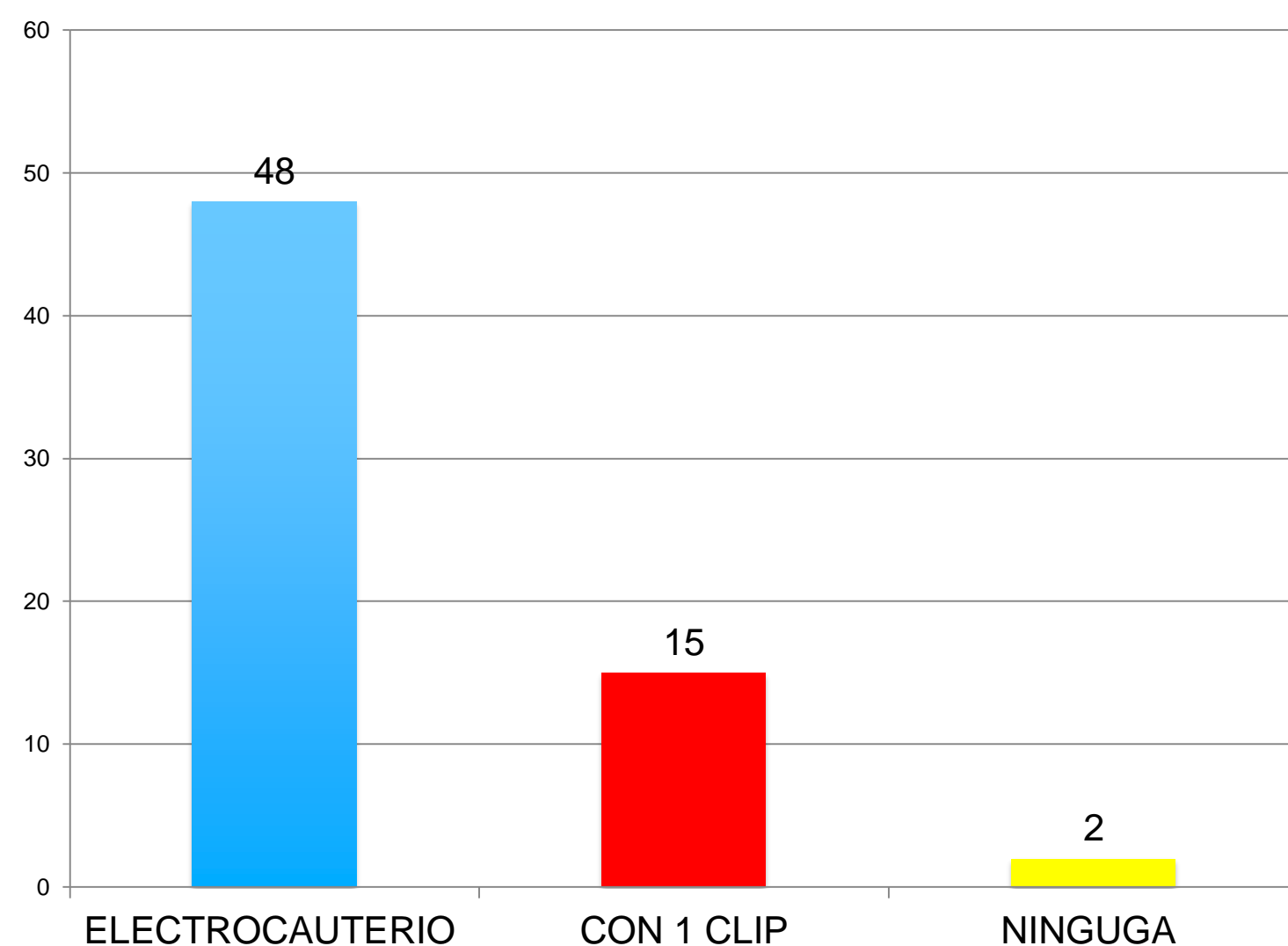
Material y métodos

Resultados

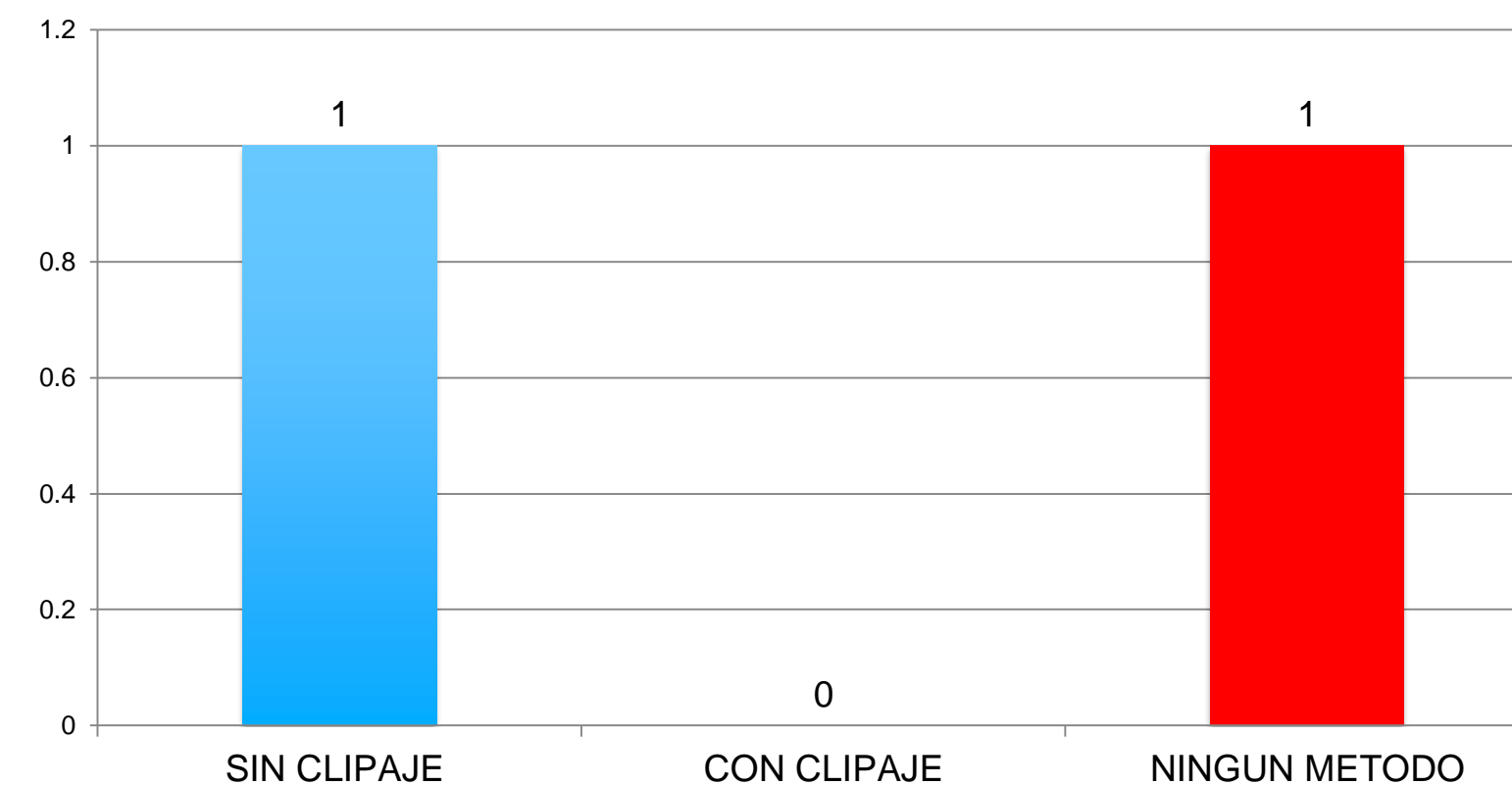
Resultados

Conclusiones

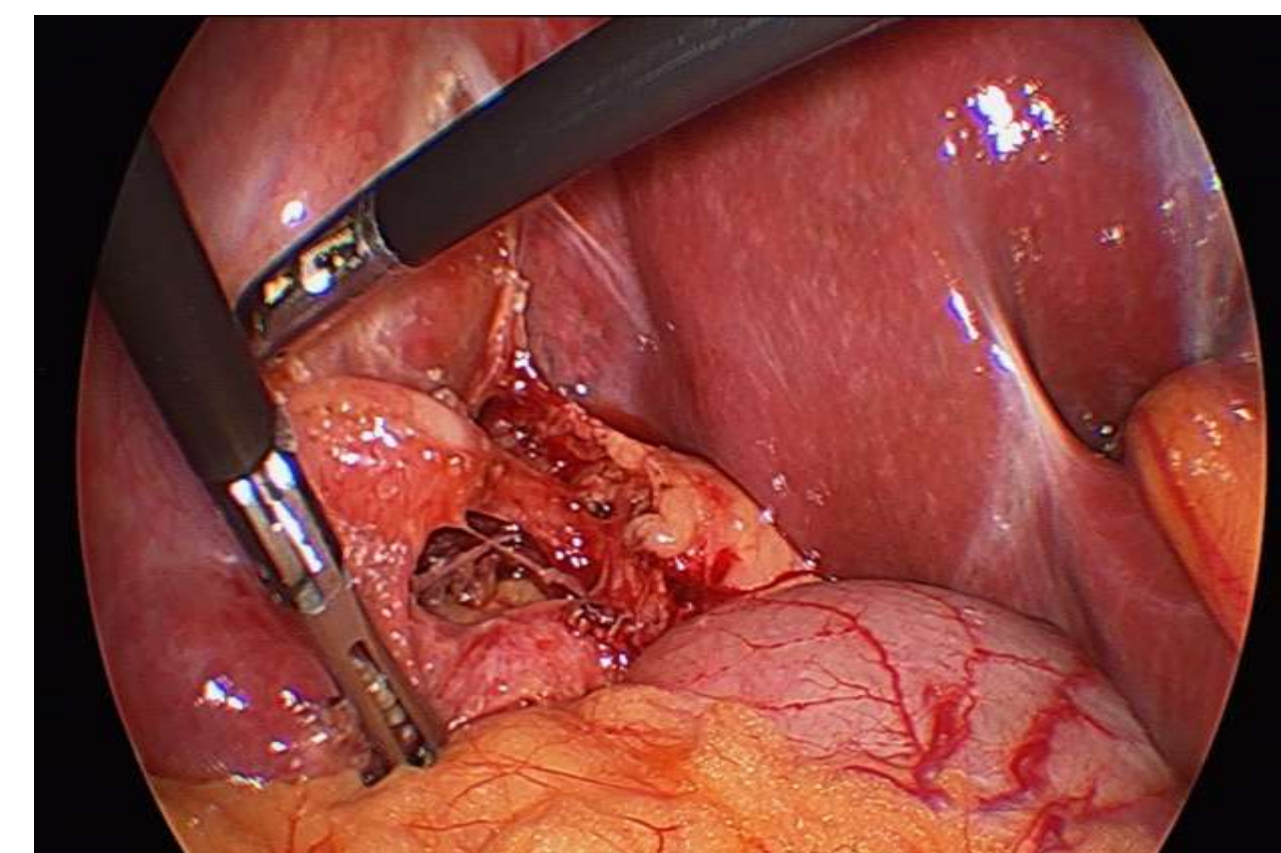
- Publique sus imágenes o tablas / gráficas



Grafica 1 resultados de cauterizacion de la arteria cistica VS clipaje de la arteria.



Grafica 2 Sangrado Postquirurgico según el método de hemostasia.



CONGRESO INTERNACIONAL DE  
**CIRUGÍA ENDOSCÓPICA**  
DR. ADRIÁN CARBAJAL RAMOS  
DEL 1 AL 5 DE MAYO, 2018 BOCA DEL RÍO, VERACRUZ





ASOCIACIÓN MEXICANA DE CIRUGÍA ENDOSCÓPICA, A.C.

# ¿ELECTROCAUTERIZACIÓN DE ARTERIA CÍSTICA ES SUFICIENTE EN COLECISTECTOMIA LAPAROSCÓPICA?

DR. CARLOS A. MEJIA PICASSO DR. RAUL BAUTISTA CRUZ



Introducción

Material y métodos

Resultados

Resultados

Conclusiones

- El presente estudio representa la experiencia realizada en el Hospital De Alta Especialidad Gustavo A. Rovirosa Perez en Villahermosa, Tabasco, no pretende cambiar los metodos de hemostasia para colecistectomia laparoscopica; este estudio pretende demostrar metodos alternativos de hemostasia de la arteria cistica asi como apoyo para revision bibliografica en casosmedico legales. Sin embargo crea una vision diferente acerca de la hemostasia en la arteria cistica en la colecistectomia laparoscopica.



DEL 1 AL 5 DE MAYO, 2018

CONGRESO INTERNACIONAL DE  
**CIRUGÍA ENDOSCÓPICA**  
DR. ADRIÁN CARBAJAL RAMOS

BOCA DEL RÍO, VERACRUZ