

ASOCIACIÓN MEXICANA DE CIRUGÍA ENDOSCÓPICA, A.C.



# RESECCIÓN CURATIVA POR MÍNIMA INVASIÓN DE CÁNCER DE COLON

DR. JESÚS IGNACIO VÁSZQUEZ ROMERO, DR. ALEX SIMÓN MENDOZA, DR. JUAN CARLOS ORELLANA PARRA, DR. MARIO ALBERTO IBARRA PARTIDO, DR. HUMBERTO GARCIA GARITA, DR. JOSE NICOLAS GARCÍA MARTÍN DEL CAMPO, DRA. AZUCENA REYES HERNANDEZ

HOSPITAL ANGELES METROPOLITANO.



CONGRESO INTERNACIONAL DE  
**CIRUGÍA ENDOSCÓPICA**  
DR. ADRIÁN CARBAJAL RAMOS

DEL 1 AL 5 DE MAYO, 2018

BOCA DEL RÍO, VERACRUZ



ASOCIACIÓN MEXICANA DE CIRUGÍA ENDOSCÓPICA, A.C.

# Resección curativa por mínima invasión de cáncer de colon

DR. JESÚS IGNACIO VASQUEZ ROMERO, DR. ALEX SIMÓN MENDOZA, DR. JUAN CARLOS ORELLANA PARRA, DR. MARIO ALBERTO IBARRA PARTIDO, DR. HUMBERTO GARCIA GARITA, DR. JOSE NICOLAS GARCIA MARTIN DEL CAMPO, DRA. AZUCENA REYES HERNANDEZ



## Introducción

## Material y métodos

## Resultados

## Resultados

## Conclusiones

El cáncer colon es la afección maligna más frecuente del tubo digestivo. Más del 90% se presenta en pacientes mayores de 50 años. Aproximadamente menos del 40% de pacientes son diagnosticados en estadios tempranos que permiten buena supervivencia a cinco años. Las lesiones T3 y T4 se presentan en mas del 50% metástasis ganglionares


Se recalca la relativa baja frecuencia de hallar casos como el presentado, enfermedad T3 sin afección ganglionar (ganglios adecuadamente estadificados quirúrgicamente) ni a distancia.



DEL 1 AL 5 DE MAYO, 2018

CONGRESO INTERNACIONAL DE  
**CIRUGÍA ENDOSCÓPICA**  
DR. ADRIÁN CARBAJAL RAMOS

BOCA DEL RÍO, VERACRUZ



ASOCIACIÓN MEXICANA DE CIRUGÍA ENDOSCÓPICA, A.C.

# Resección curativa por mínima invasión de cáncer de colon

DR JESUS IGNACIO VASZQUEZ ROMERO, DR ALEX SIMON MENDOZA, DR JUAN CARLOS ORELLANA PARRA, DR MARIO ALBERTO IBARRA PARTIDO, DR HUMBERTO GARCIA GARITA, DR JOSE NICOLAS GARCIA MARTIN DEL CAMPO, DRA AZUCENA REYES HERNANDEZ



Introducción

Material y métodos

Resultados

Resultados

Conclusiones


- Se realizó análisis de un caso clínico mediante la revisión del expediente clínico de un paciente con cáncer de colon resuelto por laparoscopia



DEL 1 AL 5 DE MAYO, 2018

CONGRESO INTERNACIONAL DE  
**CIRUGÍA ENDOSCÓPICA**  
DR. ADRIÁN CARBAJAL RAMOS

BOCA DEL RÍO, VERACRUZ



ASOCIACIÓN MEXICANA DE CIRUGÍA ENDOSCÓPICA, A.C.

# Resección curativa por mínima invasión de cáncer de colon

DR JESUS IGNACIO VASZQUEZ ROMERO, DR ALEX SIMON MENDOZA, DR JUAN CARLOS ORELLANA PARRA, DR MARIO ALBERTO IBARRA PARTIDO, DR HUMBERTO GARCIA GARITA, DR JOSE NICOLAS GARCIA MARTIN DEL CAMPO, DRA AZUCENA REYES HERNANDEZ



Introducción

Material y métodos

Resultados

Resultados

Conclusiones


- Masculino de 83 años quien ingreso por sangrado de tubo digestivo, se realizó protocolo de estudio encontrando en la colonoscopia tumor de colón derecho con diagnóstico histopatológico de adenocarcinoma. Se realizó hemicolectomía laparoscópica derecha con entero entero anastomosis mecánica con resección completa y resultado de patología con presencia de adenocarcinoma moderadamente diferenciado de colon derecho con 15 ganglios linfáticos sin metástasis de adenocarcinoma. El paciente egreso a las 72 Hrs del posquirúrgico sin complicaciones.



DEL 1 AL 5 DE MAYO, 2018

CONGRESO INTERNACIONAL DE  
**CIRUGÍA ENDOSCÓPICA**  
DR. ADRIÁN CARBAJAL RAMOS

BOCA DEL RÍO, VERACRUZ



ASOCIACIÓN MEXICANA DE CIRUGÍA ENDOSCÓPICA, A.C.

# Resección curativa por mínima invasión de cáncer de colon

DR JESUS IGNACIO VASZQUEZ ROMERO, DR ALEX SIMON MENDOZA, DR JUAN CARLOS ORELLANA PARRA, DR MARIO ALBERTO IBARRA PARTIDO, DR HUMBERTO GARCIA GARITA, DR JOSE NICOLAS GARCIA MARTIN DEL CAMPO, DRA AZUCENA REYES HERNANDEZ



Introducción

Material y métodos

Resultados

Resultados

Conclusiones

- Publique sus imágenes o tablas / gráficas

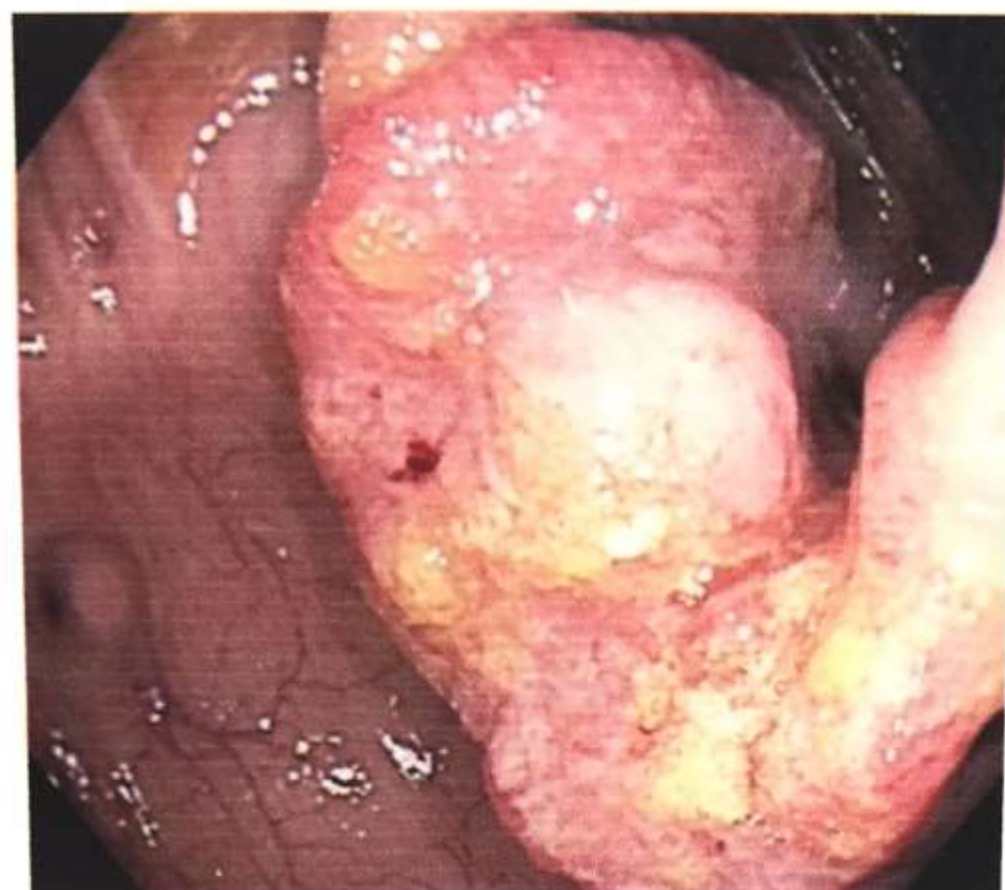

Figura 1. Aspecto colonoscópico de tumor de colon

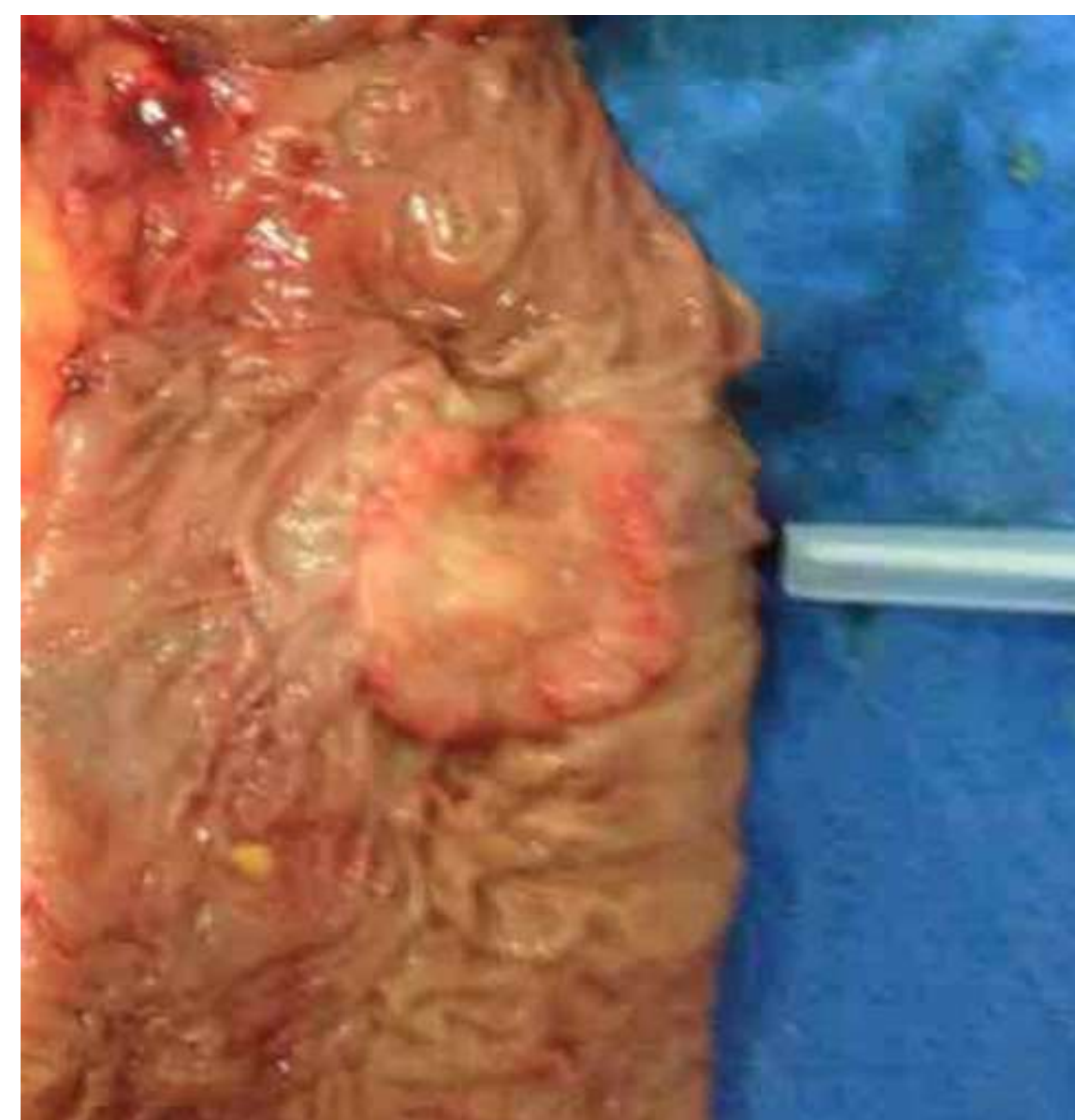

Figura 2. Aspecto macroscópico de tumor de colon

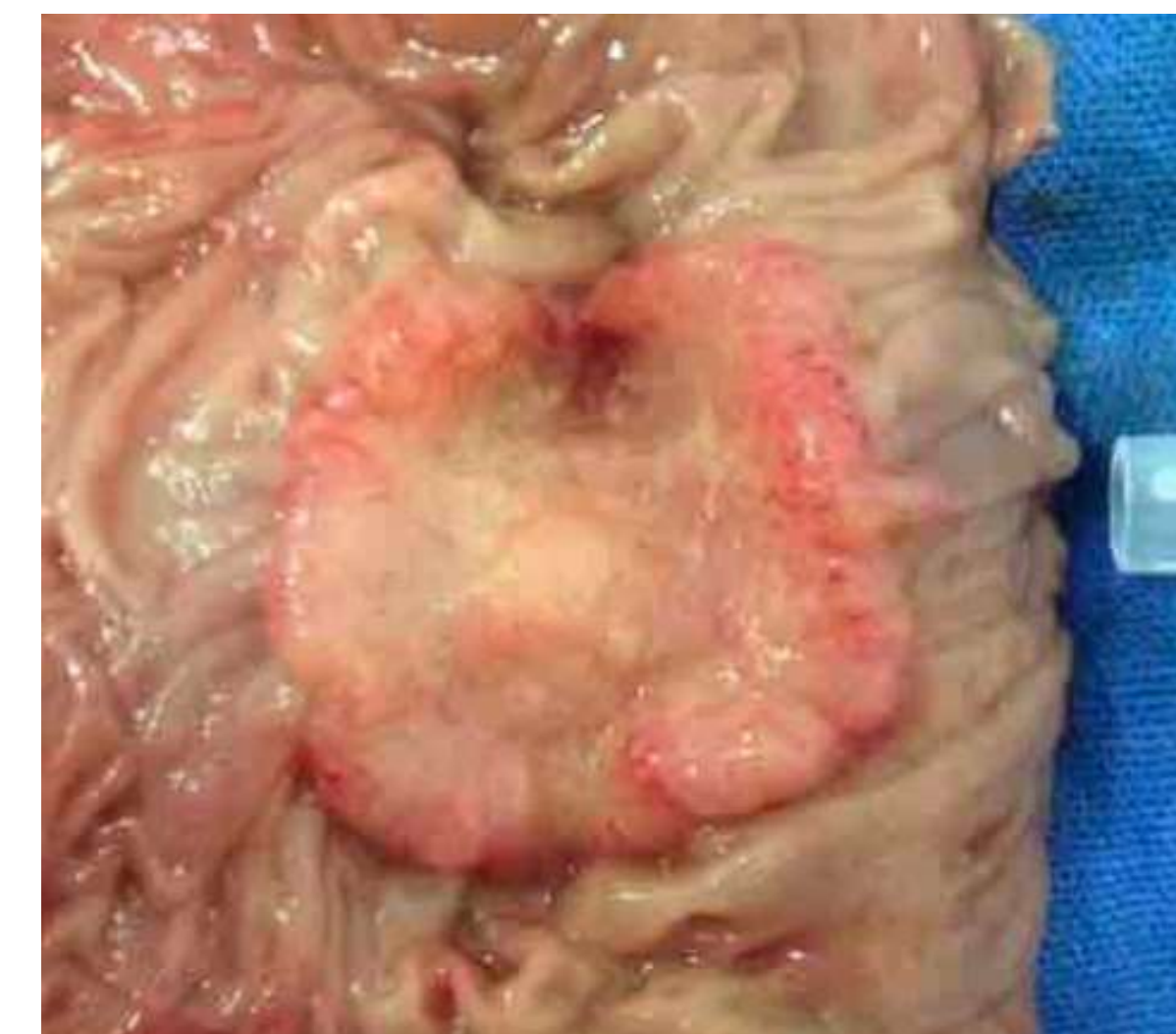


Figura 3. Aspecto macroscópico de tumor de colon (ampliación)



DEL 1 AL 5 DE MAYO, 2018

CONGRESO INTERNACIONAL DE  
**CIRUGÍA ENDOSCÓPICA**  
DR. ADRIÁN CARBAJAL RAMOS

BOCA DEL RÍO, VERACRUZ



ASOCIACIÓN MEXICANA DE CIRUGÍA ENDOSCÓPICA, A.C.

# Resección curativa por mínima invasión de cáncer de colon

DR JESUS IGNACIO VASZQUEZ ROMERO, DR ALEX SIMON MENDOZA, DR JUAN CARLOS ORELLANA PARRA, DR MARIO ALBERTO IBARRA PARTIDO, DR HUMBERTO GARCIA GARITA, DR JOSE NICOLAS GARCIA MARTIN DEL CAMPO, DRA AZUCENA REYES HERNANDEZ



Introducción

Material y métodos

Resultados

Resultados

Conclusiones

- Se recalca la baja frecuencia de diagnóstico T3N0M0, lo cual aunado a la rápida recuperación de los procedimientos mínimamente invasivos otorgan específicamente a este paciente desde el punto de vista oncológico buena calidad de vida y alta supervivencia a cinco años.



DEL 1 AL 5 DE MAYO, 2018

CONGRESO INTERNACIONAL DE  
**CIRUGÍA ENDOSCÓPICA**  
DR. ADRIÁN CARBAJAL RAMOS  
BOCA DEL RÍO, VERACRUZ