

ASOCIACIÓN MEXICANA DE CIRUGÍA ENDOSCÓPICA, A.C.



# *Necrosectomía Pancreática Laparoscópica asistida por Terapia de Presión Negativa*

Adolfo Cuendis Velázquez, Ivette Santillán Lomelí, Jocabel Chang del  
Angel, Francisco Pérez López, Ronnie D. Brito Carmona  
Hospital General Dr. Manuel Gea González



CONGRESO INTERNACIONAL DE  
**CIRUGÍA ENDOSCÓPICA**  
DR. ADRIÁN CARBAJAL RAMOS

DEL 1 AL 5 DE MAYO, 2018 BOCA DEL RÍO, VERACRUZ



ASOCIACIÓN MEXICANA DE CIRUGÍA ENDOSCÓPICA, A.C.

# *Necrosectomía Pancreática Laparoscópica asistida por Terapia de Presión Negativa*

*Cuendis A., Santillán I., Chang J., Pérez F., Brito R.D.*



## Introducción

- La pancreatitis aguda es la décimo segunda presentación gastrointestinal en frecuencia en el departamento de urgencias. Mientras la pancreatitis aguda puede ser autolimitada, la pancreatitis severa puede estar asociada a complicaciones tanto del parénquima, colecciones pancreáticas y necrosis. La necrosis estéril se asocia con 5-10% de mortalidad, pero la tasa aumenta a 20-30% cuando se vuelve necrosis infectada. Con el desarrollo de la cirugía de mínima invasión, los abordajes laparoscópicos han probado su eficacia y tasas de sobrevida de hasta el 85%. La terapia de presión negativa es un método bien establecido para el tratamiento de heridas crónicas complicadas exudativas y retira el exudado del tejido, mejora la microcirculación y acelera la formación de tejido de granulación.

## Material y métodos

## Resultados

## Resultados

## Conclusiones

- Objetivo: presentar caso de paciente con pancreatitis severa complicada con necrosis infectada a quien se realizó necrosectomía por laparoscopia y se implementó terapia de presión negativa.



DEL 1 AL 5 DE MAYO, 2018

CONGRESO INTERNACIONAL DE  
**CIRUGÍA ENDOSCÓPICA**  
DR. ADRIÁN CARBAJAL RAMOS

BOCA DEL RÍO, VERACRUZ





ASOCIACIÓN MEXICANA DE CIRUGÍA ENDOSCÓPICA, A.C.

# *Necrosectomía Pancreática Laparoscópica asistida por Terapia de Presión Negativa*

*Cuendis A., Santillán I., Chang J., Pérez F., Brito R.D.*



Introducción

Material y métodos

Resultados

Resultados

Conclusiones

Se describe caso de paciente masculino de 47 años quien ingresa a urgencias referido de otra unidad por aparente lesión de vía biliar. A su ingreso febril, se realiza CPRE (+ colocación de endoprótesis por lesión Strasberg A) y TAC donde se observa colección pancreática con gas.



DEL 1 AL 5 DE MAYO, 2018

CONGRESO INTERNACIONAL DE  
**CIRUGÍA ENDOSCÓPICA**  
DR. ADRIÁN CARBAJAL RAMOS

BOCA DEL RÍO, VERACRUZ



ASOCIACIÓN MEXICANA DE CIRUGÍA ENDOSCÓPICA, A.C.

# *Necrosectomía Pancreática Laparoscópica asistida por Terapia de Presión Negativa*

*Cuendis A., Santillán I., Chang J., Pérez F., Brito R.D.*



## Introducción

Posterior a la colocación de endoprótesis (CPRE), se realiza punción guiada por TAC donde se obtienen 200ml pus y se envía a cultivo.

## Material y métodos

Por persistir febril y sin mejoría, 4 semanas después se decide realizar necrosectomía laparoscópica: hallazgos de 2000cc de ascitis, necrosis pancreática infectada y se deja terapia de presión negativa

## Resultados


## Resultados

.Permanece 48hrs en UCI, egresa a piso por mejoría y al 6to día posquirúrgico se reinterviene para retiro de VAC donde se observa tejido de granulación, no necrosis. Se deja drenaje jackson pratt.

## Conclusiones

En su evolución postquirúrgica presenta fístula pancreática de bajo gasto por lo que es egresado en su décimo segundo día postoperatorio.





ASOCIACIÓN MEXICANA DE CIRUGÍA ENDOSCÓPICA, A.C.

# Necrosectomía Pancreática Laparoscópica asistida por Terapia de Presión Negativa

Cuendis A., Santillán I., Chang J., Pérez F., Brito R.D.

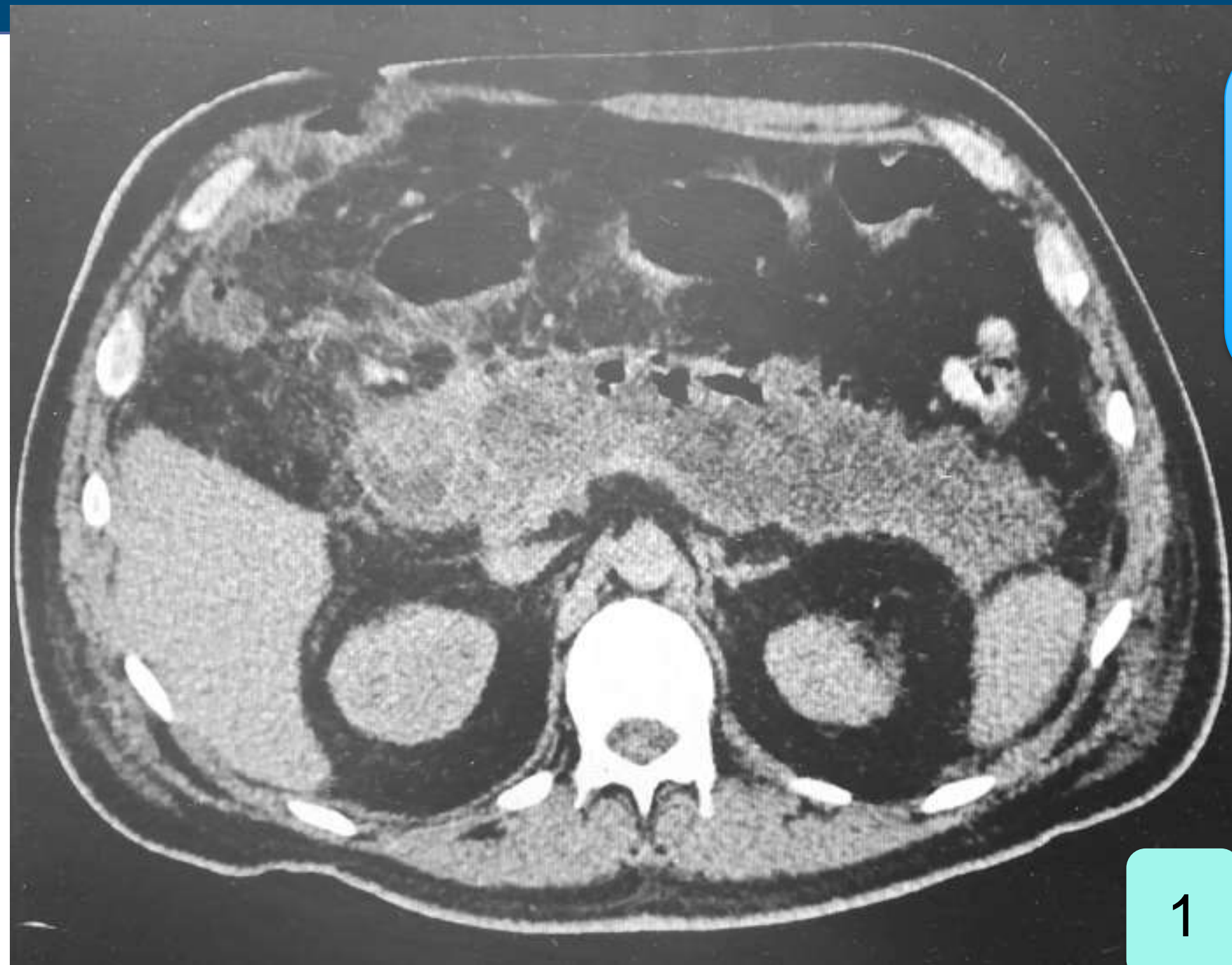
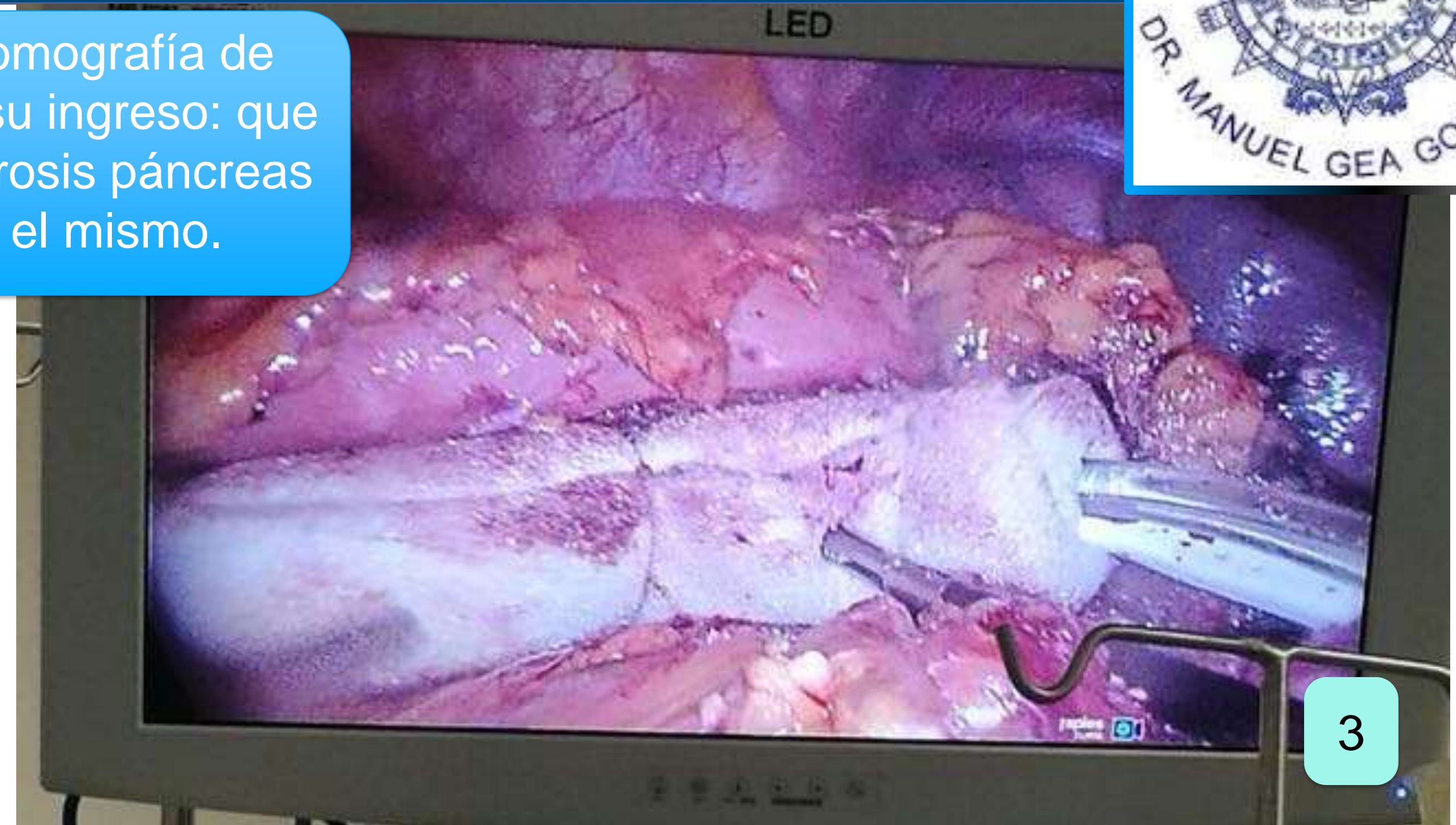
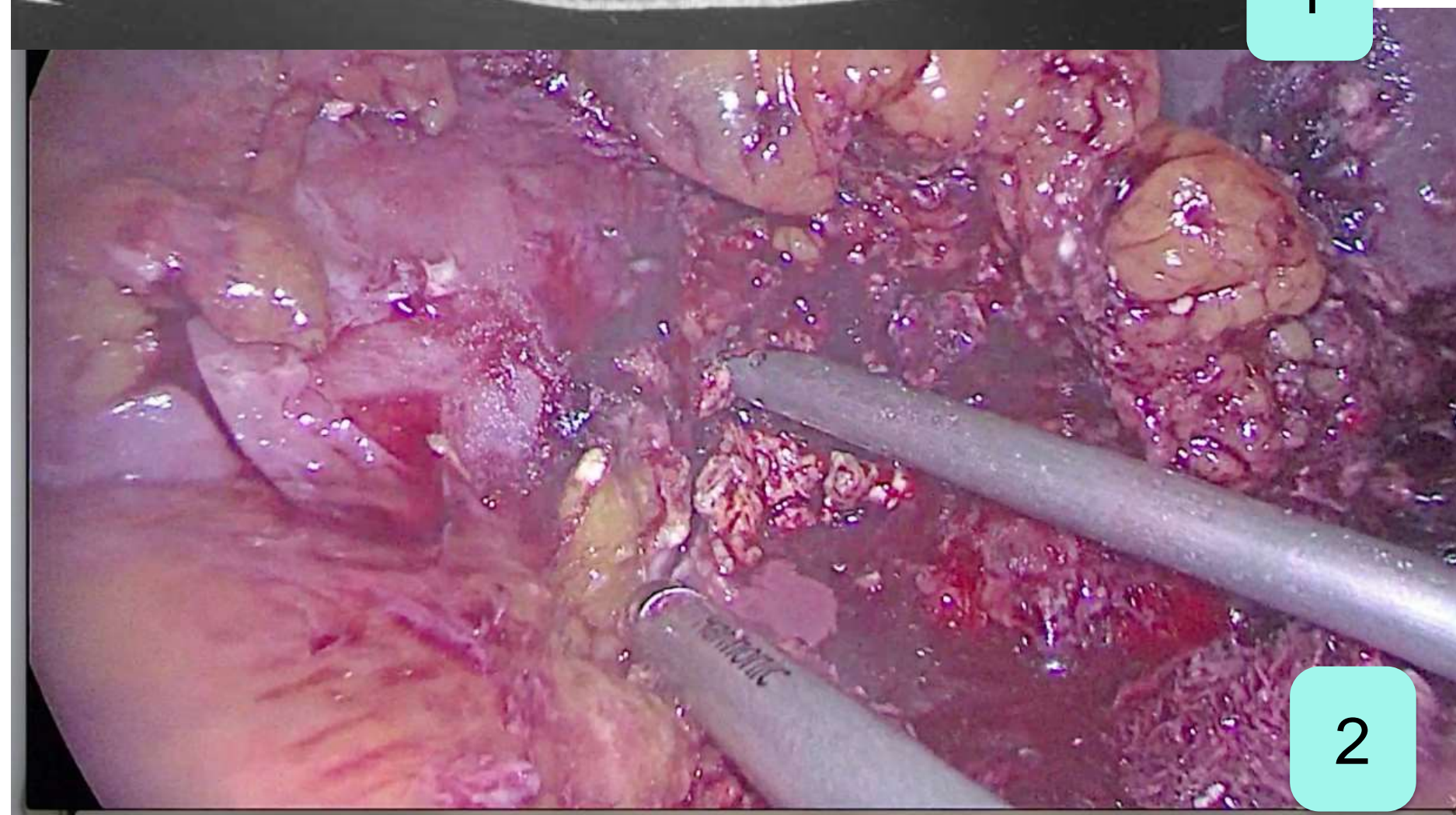
Figura 1 Tomografía de Abdomen a su ingreso: que muestra necrosis páncreas y gas en el mismo.

1



3

Figura 3 Colocación de terapia de presión negativa



2

Figura 2 Necrosectomía pancreática laparoscópica



DEL 1 AL 5 DE MAYO, 2018

CONGRESO INTERNACIONAL DE  
**CIRUGÍA ENDOSCÓPICA**  
DR. ADRIÁN CARBAJAL RAMOS

BOCA DEL RÍO, VERACRUZ





ASOCIACIÓN MEXICANA DE CIRUGÍA ENDOSCÓPICA, A.C.

# *Necrosectomía Pancreática Laparoscópica asistida por Terapia de Presión Negativa*

*Cuendis A., Santillán I., Chang J., Pérez F., Brito R.D.*



Introducción

Material y métodos

Resultados

Resultados

Conclusiones

El uso de la terapia combinada tanto de mínima invasión como de presión negativa puede mejorar el resultado de paciente, previniendo el síndrome compartamental abdominal, mejorando el manejo del exudado y acelerando la cicatrización.



DEL 1 AL 5 DE MAYO, 2018

CONGRESO INTERNACIONAL DE  
**CIRUGÍA ENDOSCÓPICA**  
**DR. ADRIÁN CARBAJAL RAMOS**

BOCA DEL RÍO, VERACRUZ