

ASOCIACIÓN MEXICANA DE CIRUGÍA ENDOSCÓPICA, A.C.



Esófago hipercontráctil (Esófago de Jackhammer) asociado a ERGE. Manejo quirúrgico.

Autor: Juan José Arreola Noriega

Co-autores: Fernando Navarro Tovar, Mónica Heredia Montaña, Cheryl Zilahy Diaz Barrientos, Juan Carlos Viscencio López, Maria Guadalupe González González.

Hospital Universitario de Puebla



CONGRESO INTERNACIONAL DE
CIRUGÍA ENDOSCÓPICA
DR. ADRIÁN CARBAJAL RAMOS

DEL 1 AL 5 DE MAYO, 2018 BOCA DEL RÍO, VERACRUZ



ASOCIACIÓN MEXICANA DE CIRUGÍA ENDOSCÓPICA, A.C.

Esófago hipercontráctil (Esófago de Jackhammer) asociado a ERGE. Manejo quirúrgico.

Autores: Arreola, J., Navarro, F., Heredia, M., Diaz, C., Viscencio, J., González, G.



Introducción

- El esófago hipercontráctil probablemente es debido a un exceso de actividad colinérgica, a diferencia del espasmo esofágico distal y acalasia tipo III, en los que existe una pérdida de las neuronas inhibitorias. Es un trastorno extremadamente raro, Roman y cols. (2011) encontraron 4% de casos en una serie de 2.000 pacientes, asociándose de forma constante con síntomas de dolor torácico y disfagia.


Material y métodos

Resultados

Resultados

- Describir la efectividad de la funduplicatura tipo Nissen en el tratamiento sintomático del esófago hipercontráctil asociado a ERGE, reportando nuestra experiencia de un caso.

Conclusiones



ASOCIACIÓN MEXICANA DE CIRUGÍA ENDOSCÓPICA, A.C.

Esófago hipercontráctil (Esófago de Jackhammer) asociado a ERGE. Manejo quirúrgico.

Autores: Arreola, J., Navarro, F., Heredia, M., Diaz, C., Viscencio, J., González, G.



Introducción

Material y métodos

Resultados

Resultados

Conclusiones

- Mujer de 45 años de edad, con diagnóstico de ERGE a los 35 años de edad en manejo con IBP. Padecimiento de 6 meses con 5 episodios/semana de reflujo y pirosis de predominio matutino y 3 episodios/semana de sensación de ahogamiento por reflujo al dormir, con mejoría al tomar IBP dos veces al día. Inicia protocolo para cirugía antireflujo: panendoscopia con esofagitis grado C de la Clasificación de Los Ángeles, incompetencia del esfínter esofágico inferior y hernia hiatal por deslizamiento, RHP de biopsias sin metaplasia; manometría esofágica que registra ondas peristálticas primarias de amplitud aumentada, sin alteraciones en relajación del esfínter esofágico inferior (IRP ≤ 20 mmHg), existiendo en dos de las degluciones una onda multipico con un CDI (contractilidad distal integrada) de 9424 y 8068 mmHg/s/cm afectando al esófago distal y al EEI (esfínter esofágico inferior), sin condicionar dificultad en la relajación de la unión esófago-gástrica, estableciéndose el diagnóstico de esófago hipercontráctil (Esófago de Jackhammer). Se realiza funduplicatura tipo Nissen por laparoscopia; en seguimiento con mejoría franca de sintomatología, sin reflujo, pirosis o disfagia.



DEL 1 AL 5 DE MAYO, 2018

CONGRESO INTERNACIONAL DE
CIRUGÍA ENDOSCÓPICA
DR. ADRIÁN CARBAJAL RAMOS

BOCA DEL RÍO, VERACRUZ



ASOCIACIÓN MEXICANA DE CIRUGÍA ENDOSCÓPICA, A.C.

Esófago hipercontráctil (Esófago de Jackhammer) asociado a ERGE. Manejo quirúrgico.

Autores: Arreola, J., Navarro, F., Heredia, M., Diaz, C., Viscencio, J., González, G.



Introducción


Material y métodos

Resultados

Resultados

Conclusiones

- El esófago hipercontráctil (Esófago de Jackhammer) es una alteración motora del esófago que por manometría de alta resolución (MAR) se define como la presencia de ondas de amplitud y velocidad alta, es decir, con una integral de contractilidad distal (ICD) superior a 8000 mm Hg/cm/s, según la Clasificación de Chicago (CC3.0).
- Su presentación clínica es diversa y se debe a un trastorno de hipercontractilidad primaria del músculo esofágico, pero puede ser encontrado en asociación con ERGE u obstrucción al flujo de la UEG.
- En pacientes con asociación a ERGE, la funduplicatura de Nissen disminuye la exposición esofágica al ácido, mejorando la mayoría de los síntomas.



ASOCIACIÓN MEXICANA DE CIRUGÍA ENDOSCÓPICA, A.C.

Esófago hipercontráctil (Esófago de Jackhammer) asociado a ERGE. Manejo quirúrgico.

Autores: Arreola, J., Navarro, F., Heredia, M., Diaz, C., Viscencio, J., González, G.



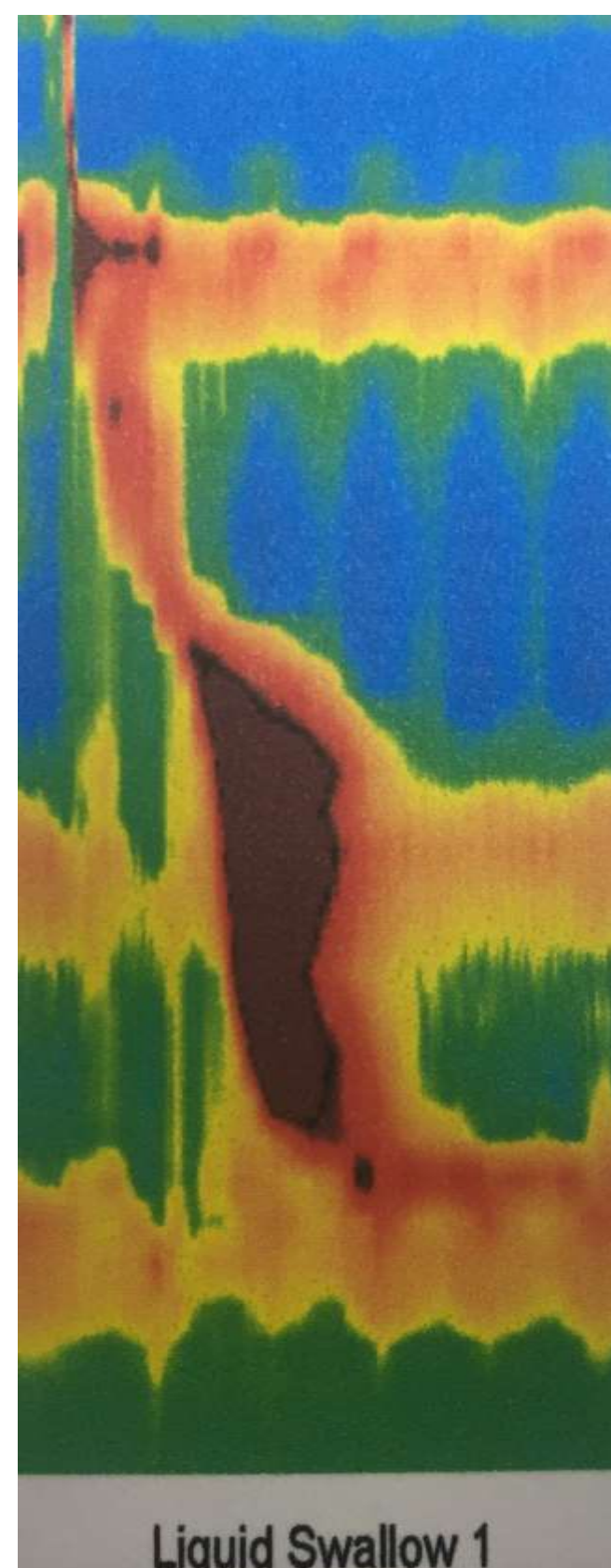
Introducción

Material y métodos

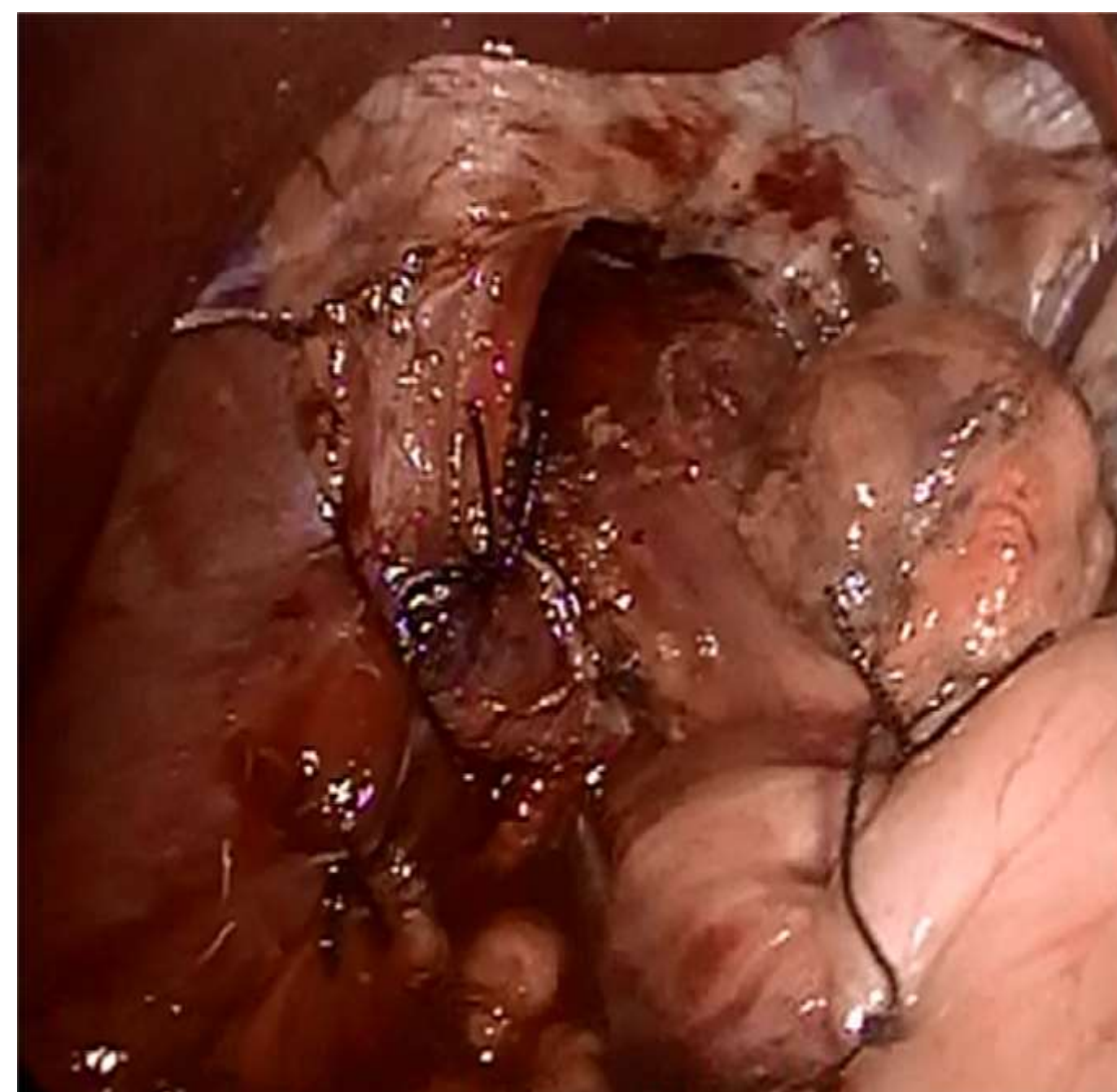
Resultados

Resultados

Conclusiones



Ondas de amplitud y velocidad alta, grafico



Funduplicatura tipo Nissen Laparoscopica

Liquid Swallow Chicago Classifications				
LES/Lower Esophageal Body (10 swallows)				
Swallows	IRP mmHg ≤ 20	DL s ≥ 4.5	DCI mmHg·s·cm 450 - 8000	PB ≤ 5.0
1	20	7.0	9424	---
2	20	7.1	6850	---
3	16	8.1	7815	---
4	18	8.2	6025	---
5	16	8.4	7380	---
6	18	8.4	8068	---
7	19	8.8	4841	---
8	20	8.5	5551	---
9	19	8.2	7349	---
10	18	7.4	5393	---
Median IRP	19 mmHg	≤ 20		
Mean DCI	6870 mmHg·s·cm	450 - 8000		

Chicago metrics are based on landmark positions and require review by a trained clinician.

*CV = NO (Normal), WE (Weak), FA (Failed), HY (Hypercontractile)
 **CP = IN (Intact), PR (Premature), FR (Fragmented), PA (Pan-Esophageal)

Ondas de amplitud y velocidad alta, (ICD) superior a 8000 mm Hg/cm/s



DEL 1 AL 5 DE MAYO, 2018

CONGRESO INTERNACIONAL DE
CIRUGÍA ENDOSCÓPICA
DR. ADRIÁN CARBAJAL RAMOS

BOCA DEL RÍO, VERACRUZ



ASOCIACIÓN MEXICANA DE CIRUGÍA ENDOSCÓPICA, A.C.

Esófago hipercontráctil (Esófago de Jackhammer) asociado a ERGE. Manejo quirúrgico.

Autores: Arreola, J., Navarro, F., Heredia, M., Diaz, C., Viscencio, J., González, G.



Introducción

Material y métodos

Resultados

Resultados

Conclusiones

- El esófago de Jackhammer es un trastorno de la contractilidad esofágica poco frecuente, siendo el estándar de oro para el diagnóstico la manometría esofágica de alta resolución. Asociado a ERGE, la funduplicatura tipo Nissen puede resolver la sintomatología en la mayoría de los casos.



DEL 1 AL 5 DE MAYO, 2018

CONGRESO INTERNACIONAL DE
CIRUGÍA ENDOSCÓPICA
DR. ADRIÁN CARBAJAL RAMOS

BOCA DEL RÍO, VERACRUZ