

ASOCIACIÓN MEXICANA DE CIRUGÍA ENDOSCÓPICA, A.C.



Colecistectomía Laparoscopica por Piocolecisto en Paciente Cirrótico

Dr. Arsenio Torres Delgado


Pérez CLF, Roldan VJA, Vela RG, Ortega ALR, Martínez LKL, Badillo RN

Corporativo Medico Quirúrgico Torres



CONGRESO INTERNACIONAL DE
CIRUGÍA ENDOSCÓPICA
DR. ADRIÁN CARBAJAL RAMOS

DEL 1 AL 5 DE MAYO, 2018 BOCA DEL RÍO, VERACRUZ



ASOCIACIÓN MEXICANA DE CIRUGÍA ENDOSCÓPICA, A.C.

Colecistectomía Laparoscopica por Piocolecisto en Paciente Cirrótico

Dr. Arsenio Torres Delgado

Pérez CLF, Roldan VJA, Vela RG, Ortega ALR, Martínez LKL, Badillo RN



Introducción

Material y métodos

Resultados

Resultados

Conclusiones

- La frecuencia de enfermedades de vesícula y vías biliares es más alta en pacientes con cirrosis hepática que en la población general, debido a hiperesplenismo, niveles estrogénicos y hemólisis intravascular incrementadas.
- Conocer un interesante caso de masculino con cirrosis hepática que ingresa por cuadro de piocolecisto resuelto por laparoscopia



DEL 1 AL 5 DE MAYO, 2018

CONGRESO INTERNACIONAL DE
CIRUGÍA ENDOSCÓPICA
DR. ADRIÁN CARBAJAL RAMOS

BOCA DEL RÍO, VERACRUZ



ASOCIACIÓN MEXICANA DE CIRUGÍA ENDOSCÓPICA, A.C.

Colecistectomía Laparoscopica por Piocolecisto en Paciente Cirrótico

Dr. Arsenio Torres Delgado

Pérez CLF, Roldan VJA, Vela RG, Ortega ALR, Martínez LKL, Badillo RN



Introducción

Material y métodos

Resultados

Resultados

Conclusiones


- Masculino de 39 años, alcoholismo desde los 15 años hasta embriaguez, por periodos de 20 días. Inició con ataque al estado general, vómito, melena, hematemesis, epigastralgia, Glasgow 12, encefalopatía hepática III y fiebre. Ultrasonido con doble pared vesicular. Laboratorios: leucocitos 29,000, neutrofilia y bandemia, plaquetas 69,000, TP 21.3, INR 1.8, TPT 46.9. Se realiza colecistectomía laparoscópica.



DEL 1 AL 5 DE MAYO, 2018

CONGRESO INTERNACIONAL DE
CIRUGÍA ENDOSCÓPICA
DR. ADRIÁN CARBAJAL RAMOS

BOCA DEL RÍO, VERACRUZ



ASOCIACIÓN MEXICANA DE CIRUGÍA ENDOSCÓPICA, A.C.

Colecistectomía Laparoscopica por Piocolecisto en Paciente Cirrótico

Dr. Arsenio Torres Delgado

Pérez CLF, Roldan VJA, Vela RG, Ortega ALR, Martínez LKL, Badillo RN



Introducción

Material y métodos

Resultados

Resultados

Conclusiones


- Los hallazgos transoperatorios fueron adherencias de epiplón sobre hígado y vesícula, los cuales se disecaron y se observó vesícula biliar a tensión por lo que se puncionó obteniendo 150 mL de material purulento. En este momento se observa también hígado con sangrado en capa y pared vesicular necrosada, por lo que se decide realizar colecistectomía parcial.



DEL 1 AL 5 DE MAYO, 2018

CONGRESO INTERNACIONAL DE
CIRUGÍA ENDOSCÓPICA
DR. ADRIÁN CARBAJAL RAMOS

BOCA DEL RÍO, VERACRUZ



ASOCIACIÓN MEXICANA DE CIRUGÍA ENDOSCÓPICA, A.C.

Colecistectomía Laparoscopica por Pícolecisto en Paciente Cirrótico

Dr. Arsenio Torres Delgado

Pérez CLF, Roldan VJA, Vela RG, Ortega ALR, Martínez LKL, Badillo RN



Introducción

Material y métodos

Resultados

Resultados

Conclusiones

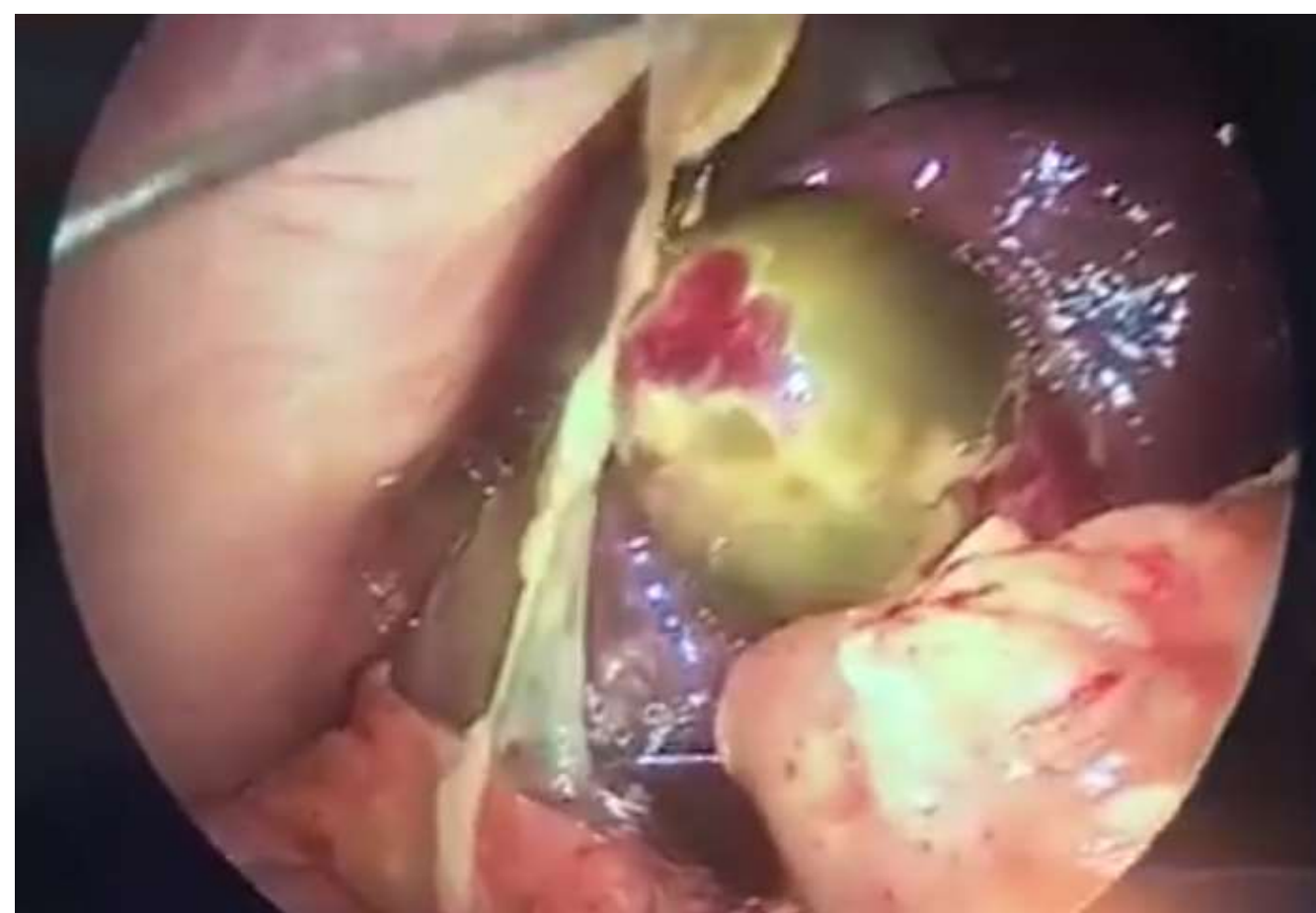

Figura 1 (Vista de la vesícula posterior a liberación de adherencias)

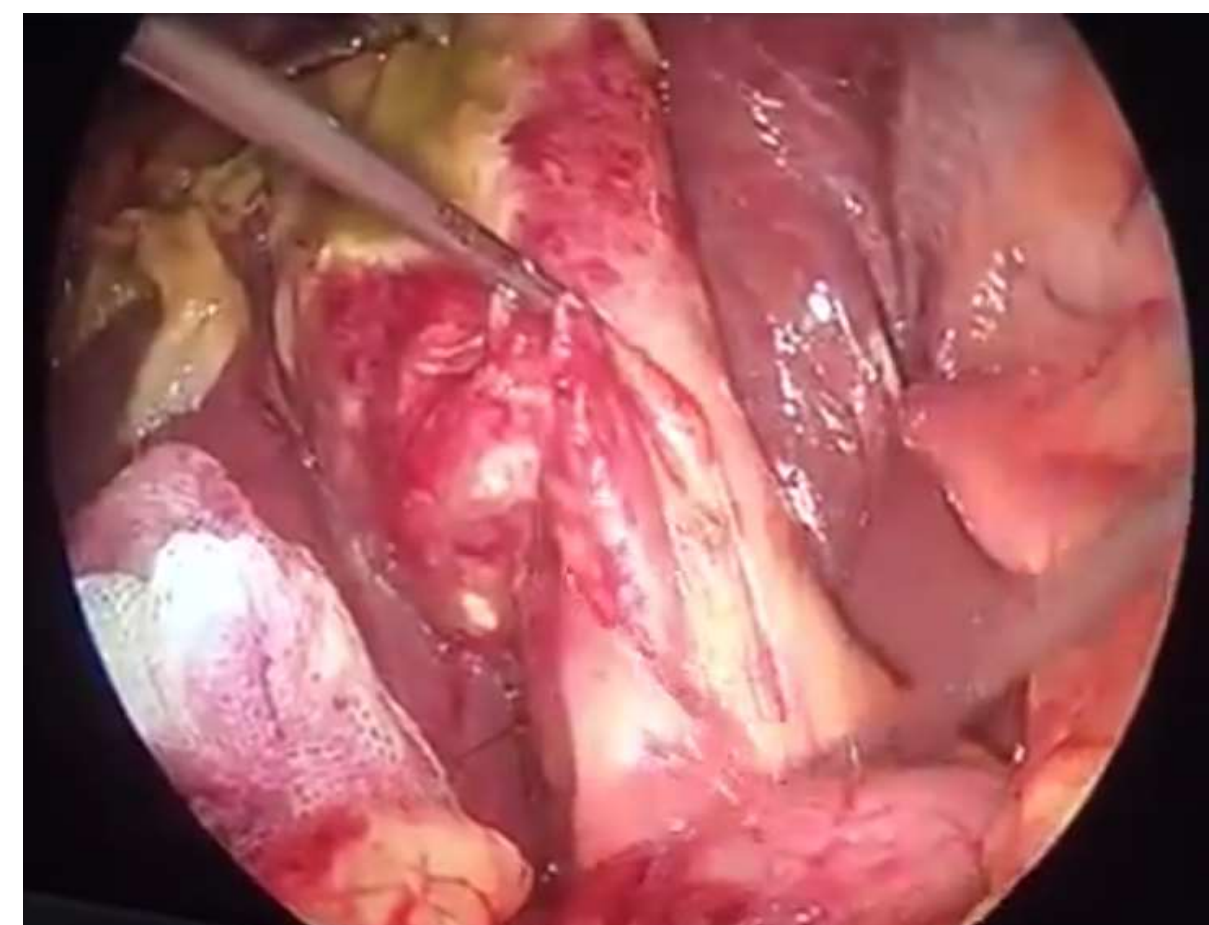


Figura 2 (Exposición completa de vesícula biliar)

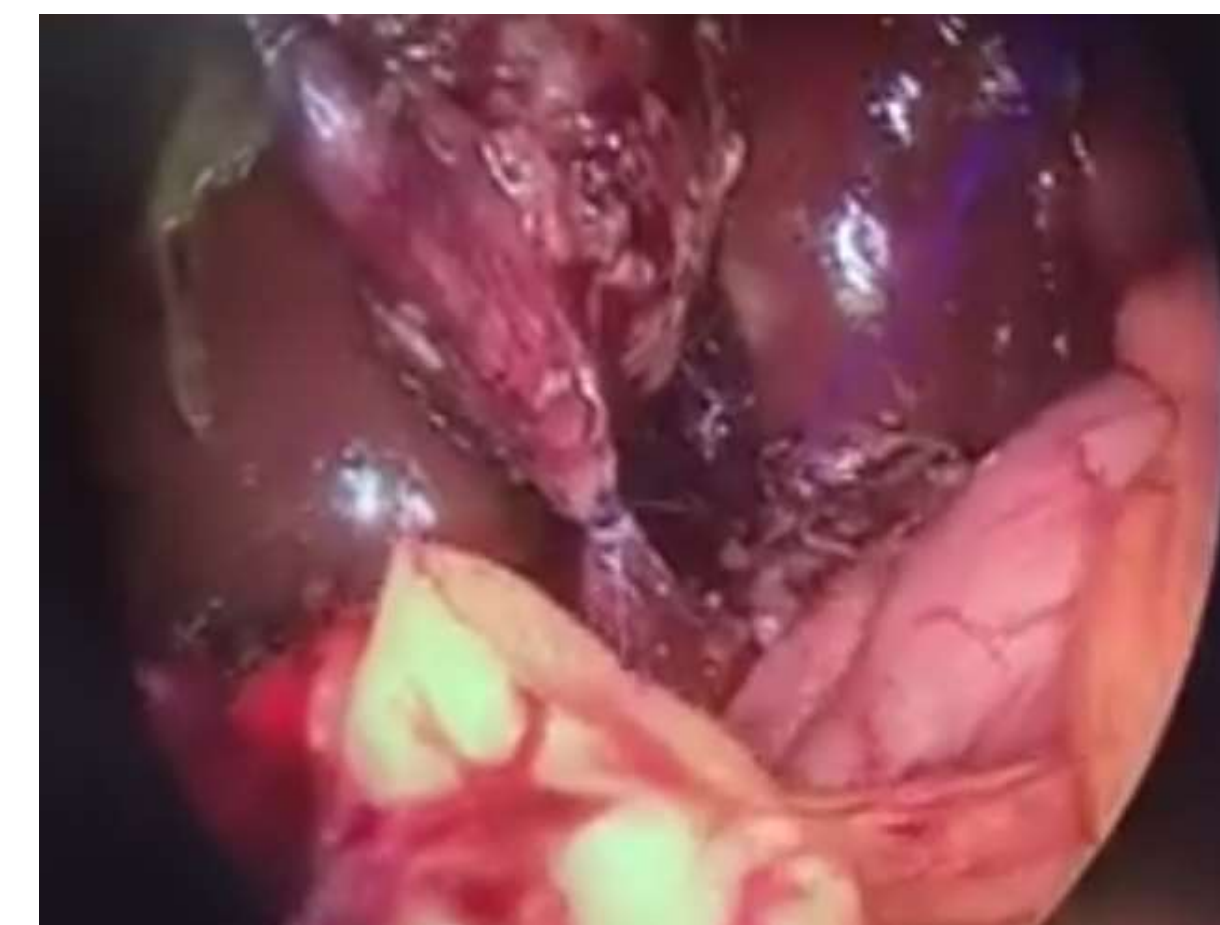


Figura 3 (Ligadura de conducto cístico)



DEL 1 AL 5 DE MAYO, 2018

CONGRESO INTERNACIONAL DE
CIRUGÍA ENDOSCÓPICA
DR. ADRIÁN CARBAJAL RAMOS

BOCA DEL RÍO, VERACRUZ



ASOCIACIÓN MEXICANA DE CIRUGÍA ENDOSCÓPICA, A.C.

Colecistectomía Laparoscopica por Piocolecisto en Paciente Cirrótico

Dr. Arsenio Torres Delgado

Pérez CLF, Roldan VJA, Vela RG, Ortega ALR, Martínez LKL, Badillo RN



Introducción

Material y métodos

Resultados

Resultados

Conclusiones

- La colecistectomía laparoscópica, permite resolver la urgencia quirúrgica que implica el piocolecisto y nos da un tratamiento derivativo del proceso infeccioso, sin incrementar el riesgo de sangrado o de complicaciones mayores en estos pacientes.



DEL 1 AL 5 DE MAYO, 2018

CONGRESO INTERNACIONAL DE
CIRUGÍA ENDOSCÓPICA
DR. ADRIÁN CARBAJAL RAMOS

BOCA DEL RÍO, VERACRUZ