

ASOCIACIÓN MEXICANA DE CIRUGÍA ENDOSCÓPICA, A.C.



Hospital Angeles
PUEBLA

Quiste de Nüeck, abordaje por laparoscopia


Jaime M Justo-Janeiro , Eduardo Prado O, René de la Rosa P, Marelen Cruz C
Hospital Ángeles Puebla
Facultad de Medicina, BUAP



CONGRESO INTERNACIONAL DE
CIRUGÍA ENDOSCÓPICA
DR. ADRIÁN CARBAJAL RAMOS

DEL 1 AL 5 DE MAYO, 2018

BOCA DEL RÍO, VERACRUZ



ASOCIACIÓN MEXICANA DE CIRUGÍA ENDOSCÓPICA, A.C.

Quiste de Nüeck, abordaje por laparoscopia



Jaime M Justo-Janeiro , Eduardo Prado O, René de la Rosa P, Marelén Cruz C

Introducción

Material y métodos

Resultados

Resultados

Conclusiones


- El quiste de Nüeck es una poco frecuente afección que se localiza en el ligamento redondo y, generalmente, en el canal inguinal que con frecuencia se confunde con una hernia; fue descrito hace más de 120 años y sigue la discusión acerca de si se trata de un hidrocele femenino o el remanente de una hernia inguinal indirecta en la mujer.
- Informar de un quiste de Nüeck que se diagnosticó como tal desde el preoperatorio y fue tratado exitosamente por laparoscopia.



DEL 1 AL 5 DE MAYO, 2018

CONGRESO INTERNACIONAL DE
CIRUGÍA ENDOSCÓPICA
DR. ADRIÁN CARBAJAL RAMOS

BOCA DEL RÍO, VERACRUZ



ASOCIACIÓN MEXICANA DE CIRUGÍA ENDOSCÓPICA, A.C.

Quiste de Nück, abordaje por laparoscopia



Jaime M Justo-Janeiro , Eduardo Prado O, René de la Rosa P, Maren Cruz C

Introducción

Material y métodos

Resultados

Resultados

Conclusiones


- Se trata de una mujer de 37 años que presenta una masa inguinal derecha de aparición reciente, el ultrasonido muestra una masa quística en el canal inguinal derecho que no crece con el esfuerzo y que no se reduce al reposo, se hace el diagnóstico de quiste de Nück. Se propone abordaje por laparoscopia con escisión del quiste y colocación de una malla de polipropileno con técnica TAPP.



DEL 1 AL 5 DE MAYO, 2018

CONGRESO INTERNACIONAL DE
CIRUGÍA ENDOSCÓPICA
DR. ADRIÁN CARBAJAL RAMOS

BOCA DEL RÍO, VERACRUZ



ASOCIACIÓN MEXICANA DE CIRUGÍA ENDOSCÓPICA, A.C.

Quiste de Nück, abordaje por laparoscopia

Jaime M Justo-Janeiro , Eduardo Prado O, René de la Rosa P, Marelén Cruz C



Introducción

Material y métodos

Resultados

Resultados

Conclusiones

- Abordaje con 3 trócares: 1 umbilical de 10 mm y 2 de 5 mm en ambos flancos, se realiza apertura de peritoneo parietal y se disecciona el ligamento redondo realizando tracción hasta observar por completo el quiste, Realizamos corte del mismo con pinza bipolar y se coloca malla de polipropileno autoadherible (Progrid®) en la pared inguinal posterior y se sutura el peritoneo parietal.



DEL 1 AL 5 DE MAYO, 2018

CONGRESO INTERNACIONAL DE
CIRUGÍA ENDOSCÓPICA
DR. ADRIÁN CARBAJAL RAMOS

BOCA DEL RÍO, VERACRUZ



ASOCIACIÓN MEXICANA DE CIRUGÍA ENDOSCÓPICA, A.C.

Quiste de Nüeck, abordaje por laparoscopia



Jaime M Justo-Janeiro , Eduardo Prado O, René de la Rosa P, Marelén Cruz C

Introducción

Material y métodos

Resultados

Resultados

Conclusiones

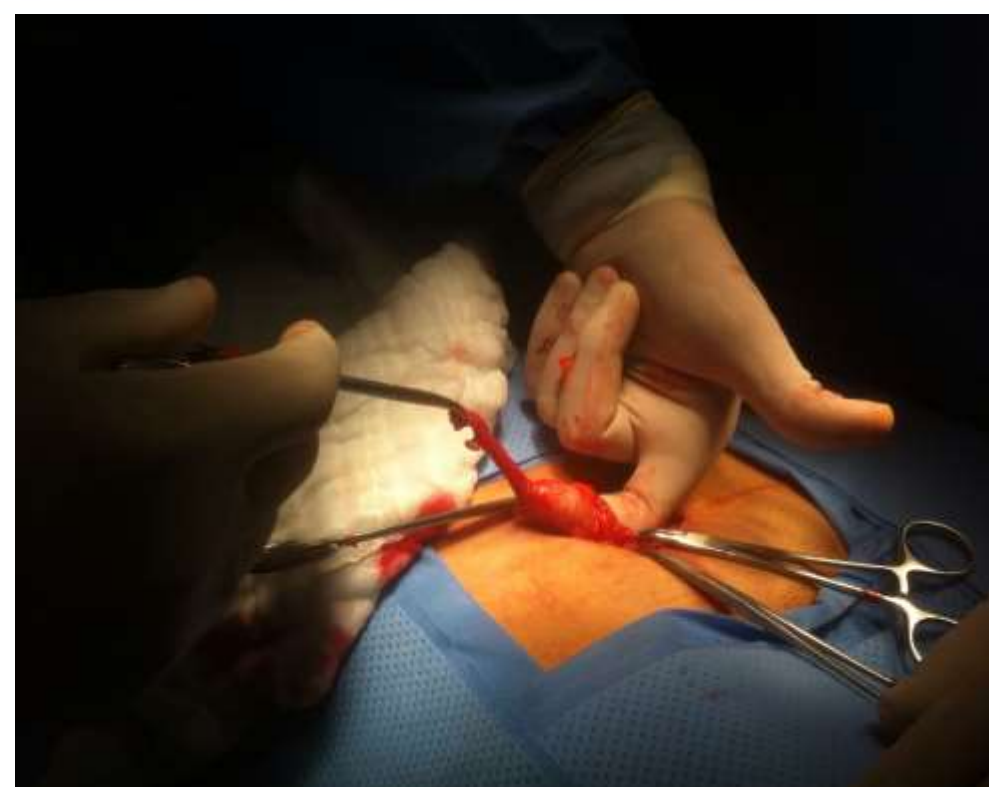

Figura 1. Quiste de Nüeck abordado por cirugía abierta.

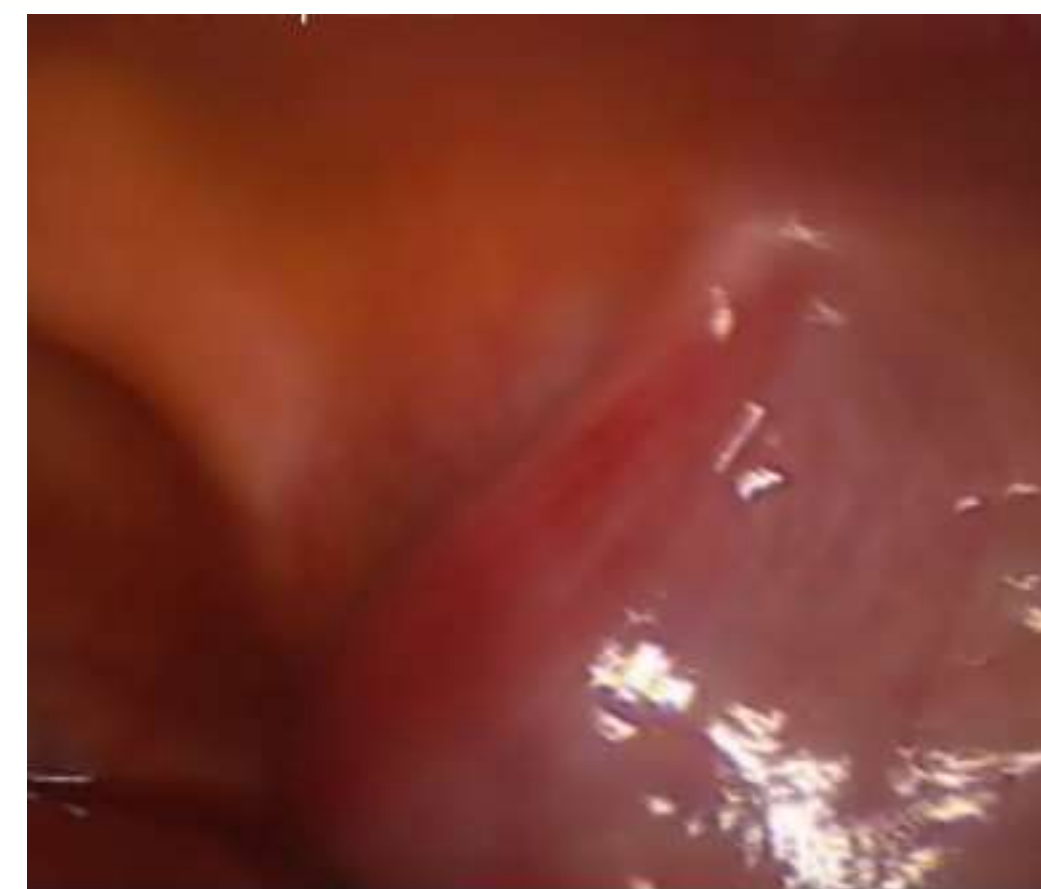

Figura 2. Ligamento redondo y orificio inguinal profundo sin evidencia de saco herniario.

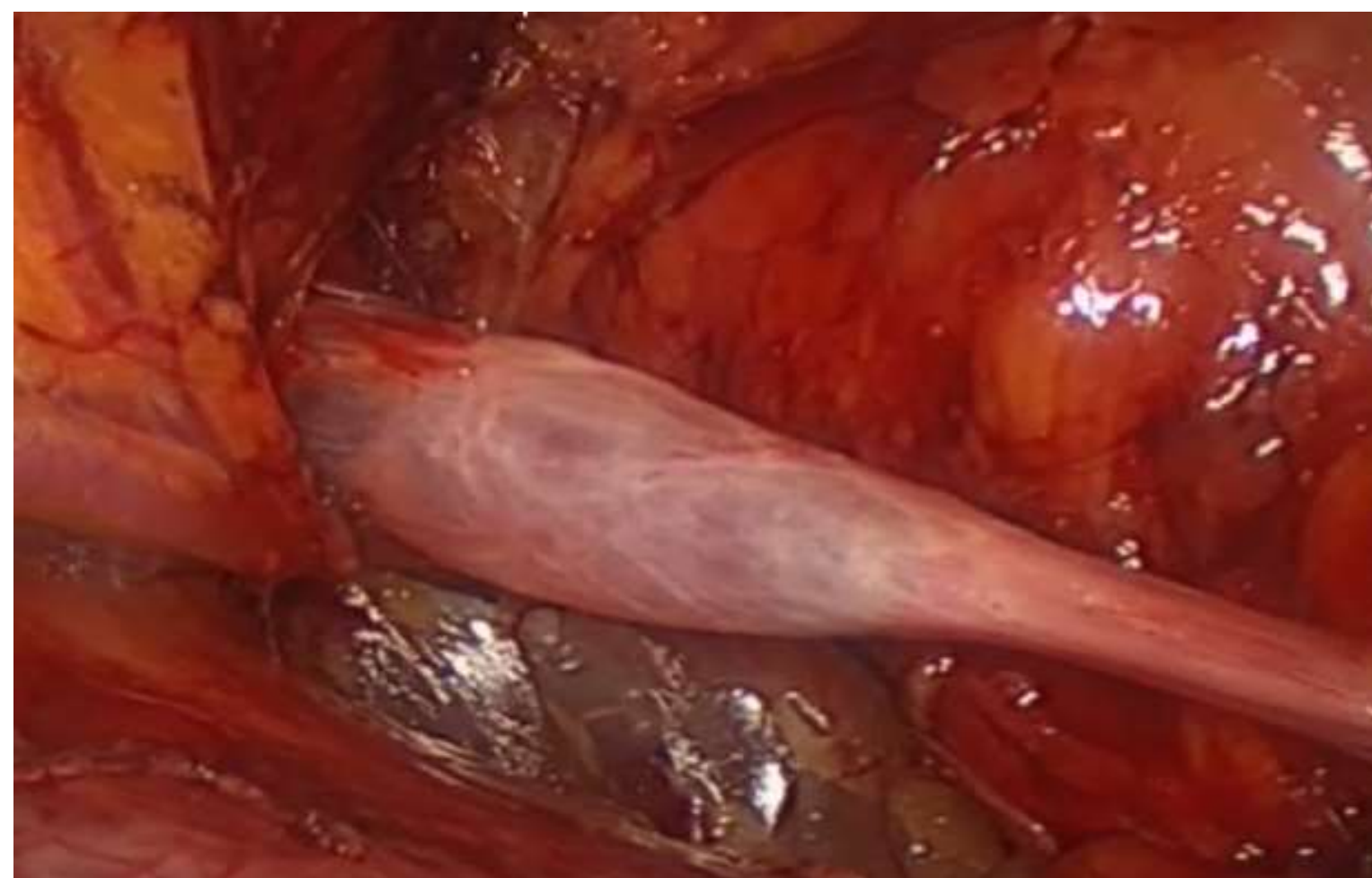


Figura 3. A la tracción del ligamento redondo se observa el quiste en su espesor.

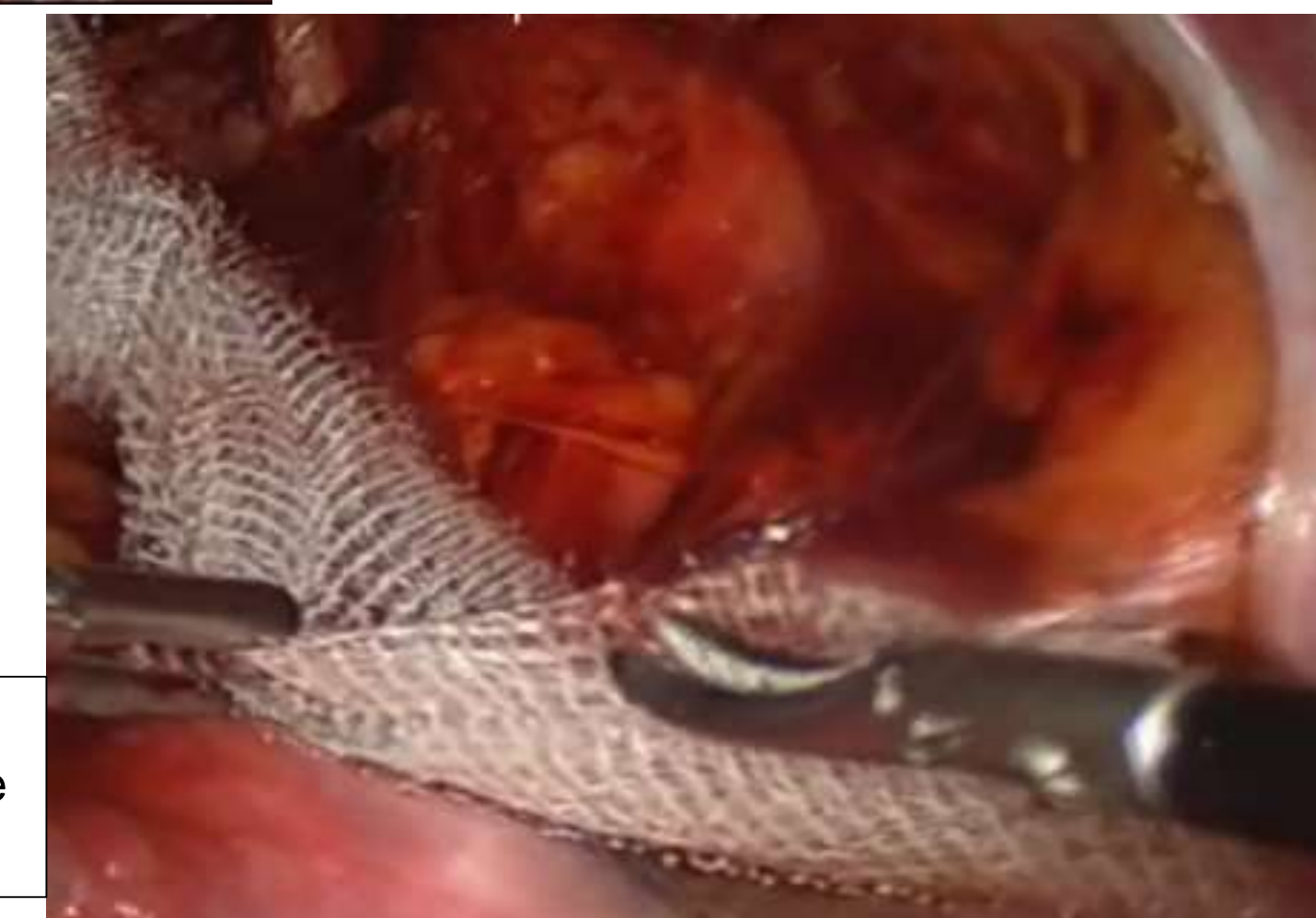

Figura 4. Orificio inguinal profundo sin ligamento inguinal, inicia colocación de la malla.



CONGRESO INTERNACIONAL DE
CIRUGÍA ENDOSCÓPICA
DR. ADRIÁN CARBAJAL RAMOS
DEL 1 AL 5 DE MAYO, 2018 BOCA DEL RÍO, VERACRUZ



ASOCIACIÓN MEXICANA DE CIRUGÍA ENDOSCÓPICA, A.C.

Quieste de Nück, abordaje por laparoscopia



Jaime M Justo-Janeiro , Eduardo Prado O, René de la Rosa P, Marelén Cruz C

Introducción

Material y métodos

Resultados

Resultados

Conclusiones

- A pesar de ser una patología poco frecuente, es muy discutida y existen pocos casos publicados con el abordaje laparoscópico, lo que llama la atención ya que, con mucho, tiene grandes ventajas, creemos que debe ser considerado como el abordaje de elección en todos los casos.



DEL 1 AL 5 DE MAYO, 2018

CONGRESO INTERNACIONAL DE
CIRUGÍA ENDOSCÓPICA
DR. ADRIÁN CARBAJAL RAMOS

BOCA DEL RÍO, VERACRUZ