

ASOCIACIÓN MEXICANA DE CIRUGÍA ENDOSCÓPICA, A.C.




TIROIDECTOMIA TRANSORAL ENDOSCOPICA REPORTE DE CASO Y TECNICA QUIRURGICA REALIZADA EN EL CENTRO MEDICO NACIONAL LA RAZA

MARCO ANTONIO PISCIL SALAZAR, JESUS ALEJANDRO PAYAN
ROSETE, ERICK GUTIERREZ QUEZADA, HILDA ROSARIO CARDOZO
PIÑA, JOSE LUIS PALOMARES BATAZ, CRISTIAN ROMERO
MARTINEZ, ENRIQUE JESUS RODRIGUEZ ESPINO



CONGRESO INTERNACIONAL DE
CIRUGÍA ENDOSCÓPICA
DR. ADRIÁN CARBAJAL RAMOS

DEL 1 AL 5 DE MAYO, 2018 BOCA DEL RÍO, VERACRUZ



ASOCIACIÓN MEXICANA DE CIRUGÍA ENDOSCÓPICA, A.C.

TIROIDECTOMIA TRANSORAL ENDOSCOPICA REPORTE DE CASO Y TECNICA QUIRURGICA REALIZADA EN EL CENTRO MEDICO NACIONAL LA RAZA

MARCO ANTONIO PISCIL SALAZAR, JESUS ALEJANDRO PAYAN ROSETE, ERICK GUTIERREZ QUEZADA, HILDA ROSARIO CARDOZO PIÑA, JOSE LUIS PALOMARES BATAZ, CRISTIAN ROMERO MARTINEZ, ENRIQUE JESUS RODRIGUEZ ESPINO



Introducción


Material y métodos

Resultados

Resultados

Conclusiones


- Recientemente se ha aplicado la cirugía endoscópica transiluminal por orificios naturales en patología tiroidea por abordaje transoral. El beneficio principal y potencial es una cirugía libre de cicatriz, hoy en día este abordaje se ha implementado en diversos tipos de patología tiroidea tanto benigna como maligna, y se ha comparado con la técnica abierta habitual. Presentamos el caso de una paciente femenina de 57 años de edad tratada con esta técnica quirúrgica con diagnóstico preoperatorio de nódulo tiroideo derecho Bethesda V indicativo de tiroidectomía total.
- Dar a conocer la técnica quirúrgica realizada en el Centro Médico Nacional La Raza y la experiencia con el primer caso tratado en esta institución.



DEL 1 AL 5 DE MAYO, 2018

CONGRESO INTERNACIONAL DE
CIRUGÍA ENDOSCÓPICA
DR. ADRIÁN CARBAJAL RAMOS

BOCA DEL RÍO, VERACRUZ



ASOCIACIÓN MEXICANA DE CIRUGÍA ENDOSCÓPICA, A.C.

TIROIDECTOMIA TRANSORAL ENDOSCOPICA REPORTE DE CASO Y TECNICA QUIRURGICA REALIZADA EN EL CENTRO MEDICO NACIONAL LA RAZA

MARCO ANTONIO PISCIL SALAZAR, JESUS ALEJANDRO PAYAN ROSETE, ERICK GUTIERREZ QUEZADA, HILDA ROSARIO CARDOZO PIÑA, JOSE LUIS PALOMARES BATAZ, CRISTIAN ROMERO MARTINEZ, ENRIQUE JESUS RODRIGUEZ ESPINO



Introducción

Material y métodos

Resultados

Resultados

Conclusiones


- Es un estudio prospectivo descriptivo y reporte de caso de una paciente de 57 años de edad con antecedente de Diabetes mellitus tipo 2. Hipertensión arterial sistémica Hipotiroidismo de 1 año y medio de diagnóstico en tratamiento con levotiroxina 100mcg VO cada 24 horas. Alergias a medicamentos negadas. Transfusiones sanguíneas positivo, 2 paquetes globulares por síndrome anémico previo a cesárea hace 27 años sin reacciones pos transfusionales. Traumatismos negados. Se realiza tiroidectomía transoral endoscópica extirpando la totalidad de la glándula tiroides.



DEL 1 AL 5 DE MAYO, 2018

CONGRESO INTERNACIONAL DE
CIRUGÍA ENDOSCÓPICA
DR. ADRIÁN CARBAJAL RAMOS

BOCA DEL RÍO, VERACRUZ



ASOCIACIÓN MEXICANA DE CIRUGÍA ENDOSCÓPICA, A.C.

TIROIDECTOMIA TRANSORAL ENDOSCOPICA REPORTE DE CASO Y TECNICA QUIRURGICA REALIZADA EN EL CENTRO MEDICO NACIONAL LA RAZA

MARCO ANTONIO PISCIL SALAZAR, JESUS ALEJANDRO PAYAN ROSETE, ERICK GUTIERREZ QUEZADA, HILDA ROSARIO CARDOZO PIÑA, JOSE LUIS PALOMARES BATAZ, CRISTIAN ROMERO MARTINEZ, ENRIQUE JESUS RODRIGUEZ ESPINO



Introducción

Material y métodos

Resultados

Resultados

Conclusiones


- Escriba aquí el texto lo que quepa en recuadro // helvetica 36 puntos) paciente con adecuada evolucion posquirurgica egresandose a las 24 horas se recaba resultado de patologia a los 15 dias reportando carcionoma papilar y folicular variante mixta de 2.2 cm en eje mayor en lobulo tiroideo derecho y de 1.2 cm en lobulo tiroideo izquierdo ambos alcanzando el lobulo quirurgico capsular. motivo por el cual requiere complementar con tratamiento a base de radioyodo.



DEL 1 AL 5 DE MAYO, 2018

CONGRESO INTERNACIONAL DE
CIRUGÍA ENDOSCÓPICA
DR. ADRIÁN CARBAJAL RAMOS

BOCA DEL RÍO, VERACRUZ



ASOCIACIÓN MEXICANA DE CIRUGÍA ENDOSCÓPICA, A.C.

TIROIDECTOMIA TRANSORAL ENDOSCOPICA REPORTE DE CASO Y TECNICA QUIRURGICA REALIZADA EN EL CENTRO MEDICO NACIONAL LA RAZA

MARCO ANTONIO PISCIL SALAZAR, JESUS ALEJANDRO PAYAN ROSETE, ERICK GUTIERREZ QUEZADA, HILDA ROSARIO CARDOZO PIÑA, JOSE LUIS PALOMARES BATAZ, CRISTIAN ROMERO MARTINEZ, ENRIQUE JESUS RODRIGUEZ ESPINO



Introducción

Material y métodos

Resultados

Resultados

Conclusiones

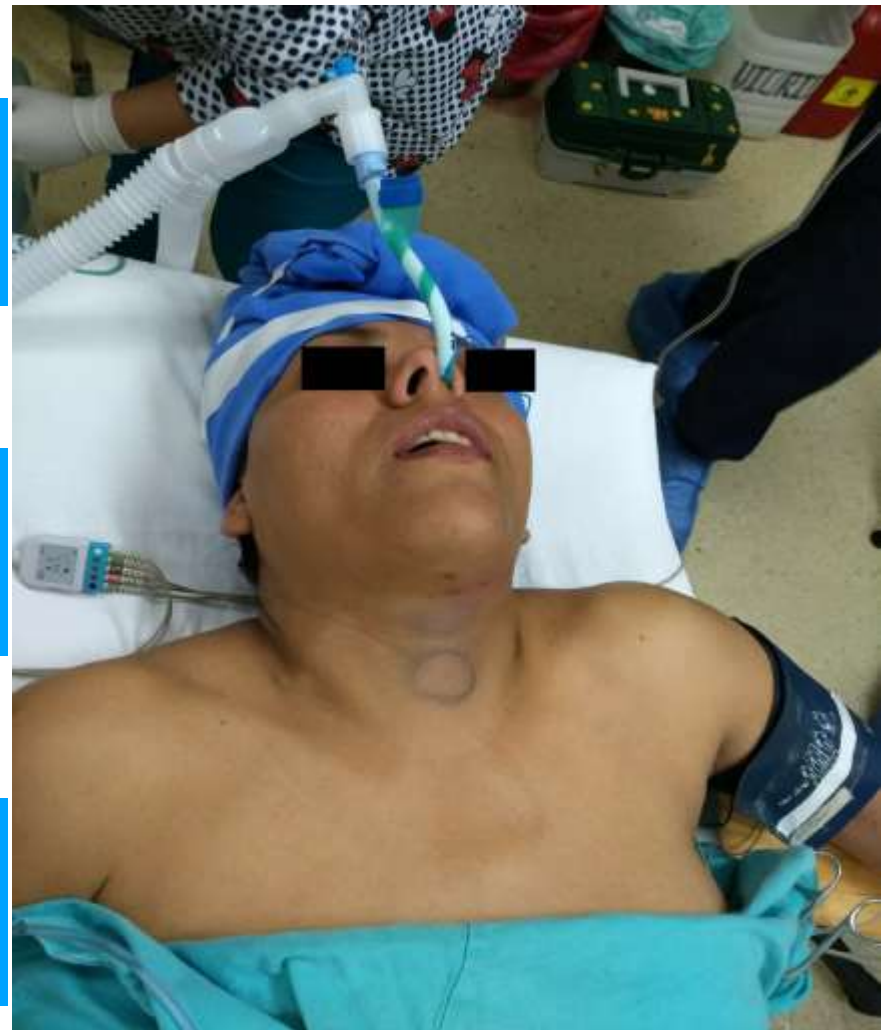

Figura 1 , intubacion nasotraqueal estricta

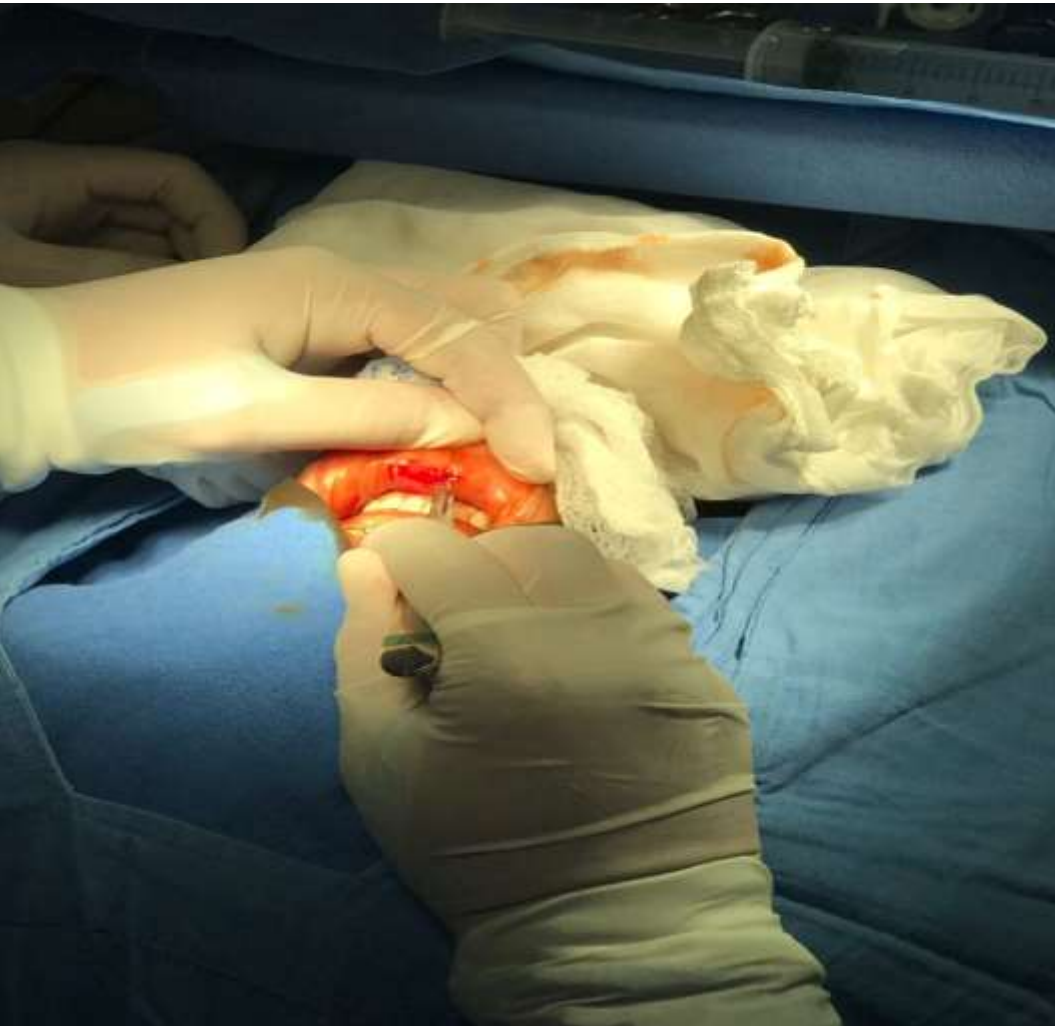

Figura 2. Incision en el area vestibular de la cavidad oral previa hidrodiseccion

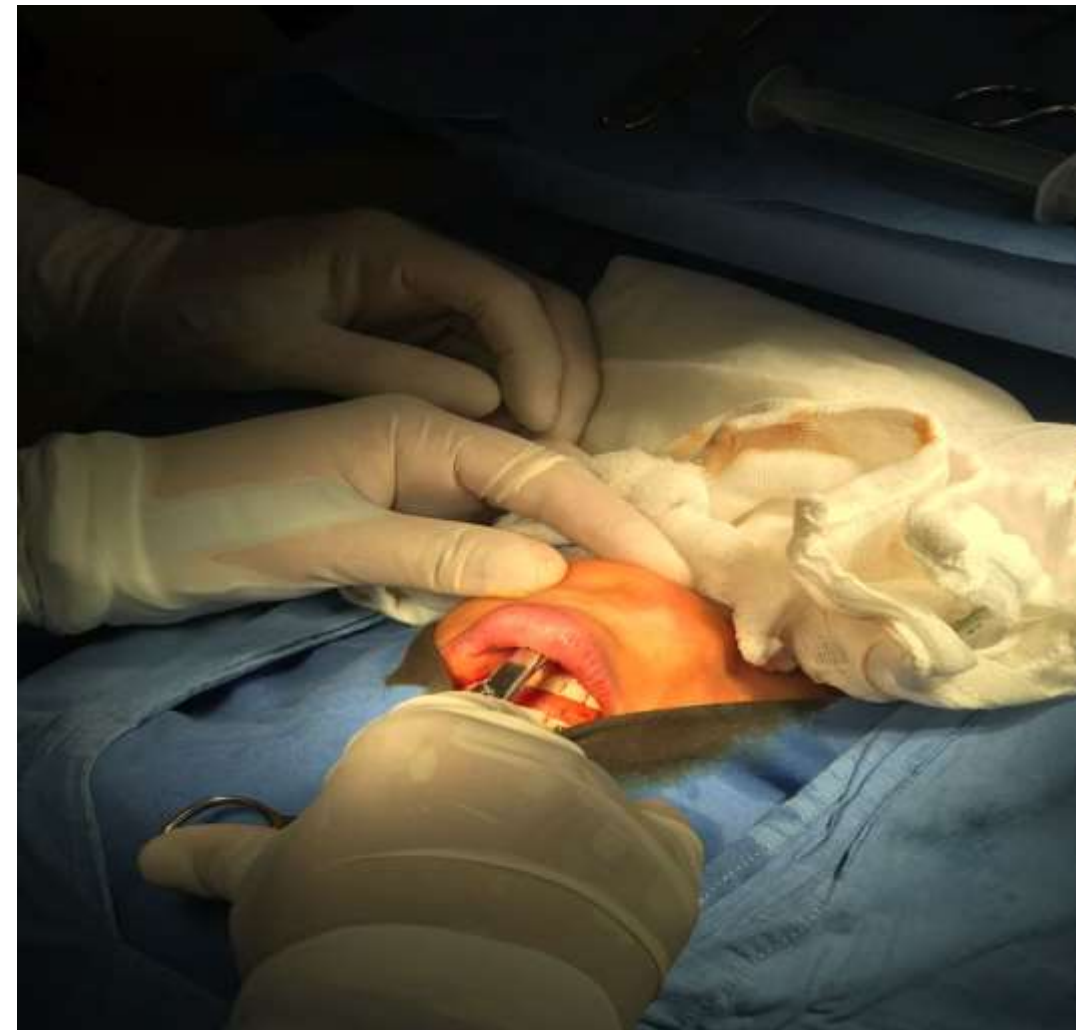


Figura 3. diseccion con pinza kelly del area vestibular

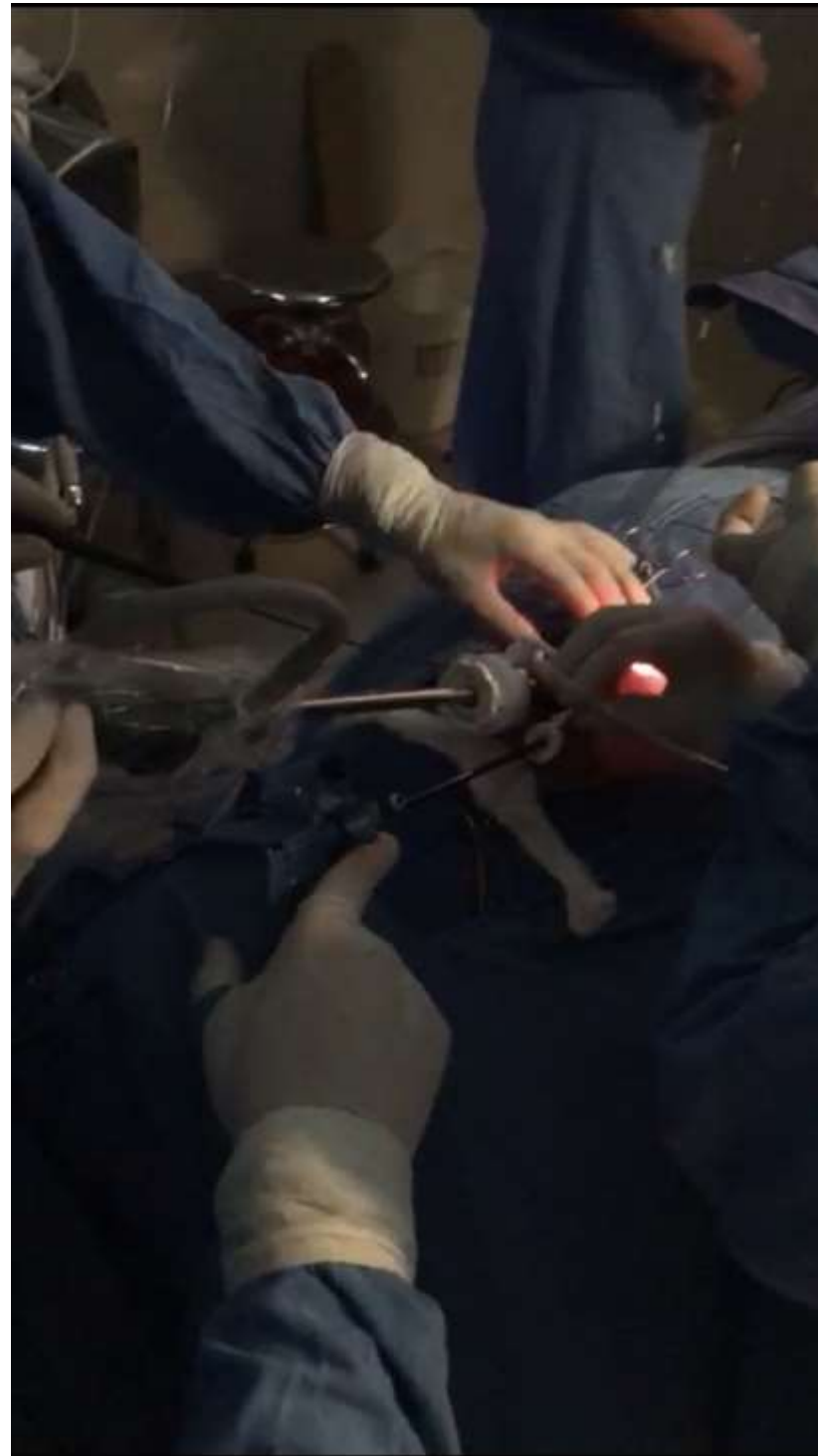

Figura 4 puertos colocados en la cavidad oral.

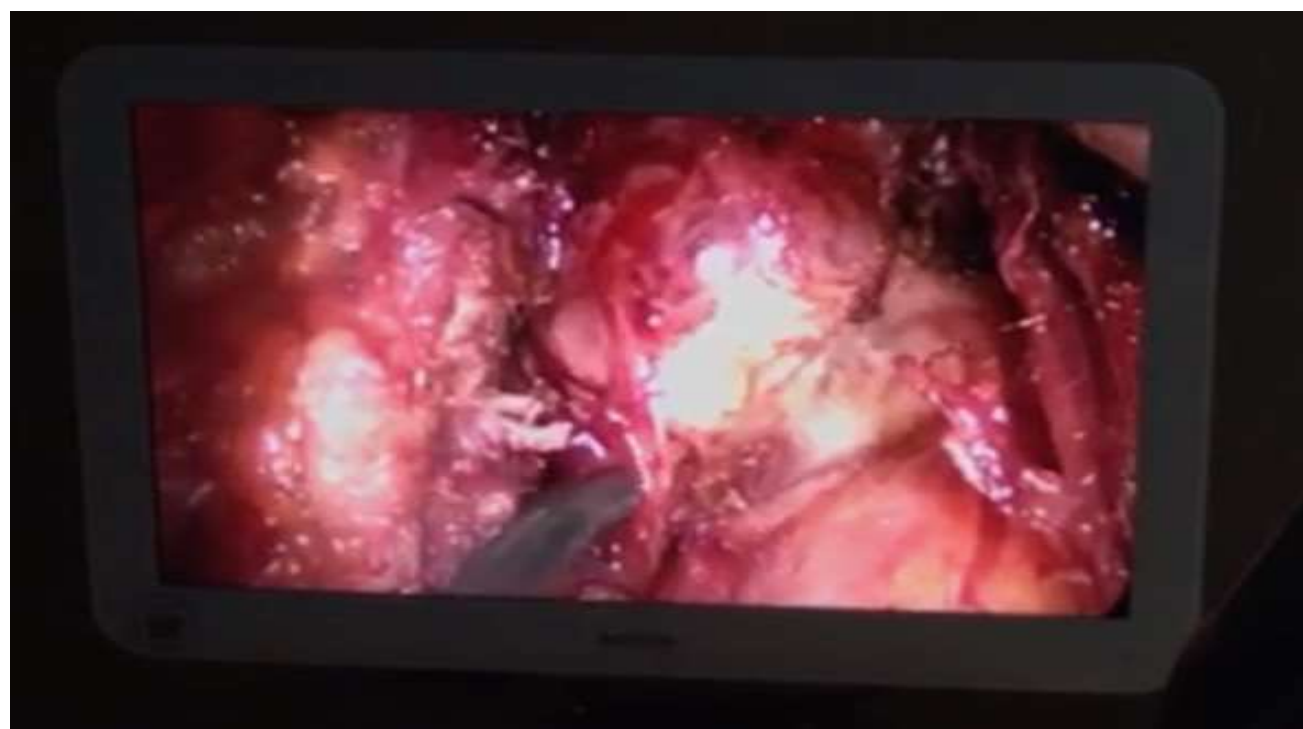

Figura 5. diseccion de los pediculos vasculares, con neuromonitorizacion



ASOCIACIÓN MEXICANA DE CIRUGÍA ENDOSCÓPICA, A.C.

TIROIDECTOMIA TRANSORAL ENDOSCOPICA REPORTE DE CASO Y TECNICA QUIRURGICA REALIZADA EN EL CENTRO MEDICO NACIONAL LA RAZA

MARCO ANTONIO PISCIL SALAZAR, JESUS ALEJANDRO PAYAN ROSETE, ERICK GUTIERREZ QUEZADA, HILDA ROSARIO CARDOZO PIÑA, JOSE LUIS PALOMARES BATAZ, CRISTIAN ROMERO MARTINEZ, ENRIQUE JESUS RODRIGUEZ ESPINO



Introducción


Material y métodos

Resultados

Resultados

Conclusiones

- La tiroidectomía transoral endoscópica es segura con resultados cosméticos excelentes, con buenos resultados en patología oncológica, es una técnica que se puede realizar y se puede aplicar en la práctica clínica con el mínimo de complicaciones relacionadas a la misma y cuando se presentan son similares al tratamiento abierto.



DEL 1 AL 5 DE MAYO, 2018

CONGRESO INTERNACIONAL DE
CIRUGÍA ENDOSCÓPICA
DR. ADRIÁN CARBAJAL RAMOS

BOCA DEL RÍO, VERACRUZ