

ASOCIACIÓN MEXICANA DE CIRUGÍA ENDOSCÓPICA, A.C.



# Neumoperitoneo preoperatorio progresivo en cirugía bariátrica: hernia incisional con pérdida de domicilio reporte de un caso.

Autor: Juan José Arreola Noriega

Co-autores: Israel González González, Juan Carlos Viscencio López.  
Hospital Universitario de Puebla



CONGRESO INTERNACIONAL DE  
**CIRUGÍA ENDOSCÓPICA**  
DR. ADRIÁN CARBAJAL RAMOS

DEL 1 AL 5 DE MAYO, 2018 BOCA DEL RÍO, VERACRUZ



ASOCIACIÓN MEXICANA DE CIRUGÍA ENDOSCÓPICA, A.C.

# Neumoperitoneo preoperatorio progresivo en cirugía bariátrica: hernia incisional con pérdida de domicilio reporte de un caso.



Autores: Arreola, J., González, I., Viscencio, J.

Introducción

Material y métodos

Resultados

Resultados

Conclusiones

- El manejo de hernias con obesidad, es un reto único, la obesidad es un factor de riesgo para hernias abdominales y también complica su reparación. La expansión se logra con neumoperitoneo progresivo preoperatorio, dispositivos de expansión de tejido, separación de componentes durante la cirugía. La cirugía bariátrica es el único tratamiento efectivo contra la obesidad y comorbilidades a corto-largo plazo. La manga gástrica laparoscópica, es muy popular debido a su fácil técnica quirúrgica, tiempo quirúrgico corto, no se realizan anastomosis. El tratamiento por etapas, atendiendo primero la obesidad antes de la reparación de la hernia, modifica el espacio intra-abdominal, así como el tamaño de hernia.
- Describir la efectividad del neumoperitoneo como método de preparación de la cavidad abdominal para realización de manga gástrica, como procedimiento quirúrgico de primera etapa en obesidad grado III, en el manejo de una hernia de pared abdominal con pérdida de domicilio, reportando nuestra experiencia de un caso.




DEL 1 AL 5 DE MAYO, 2018

CONGRESO INTERNACIONAL DE  
**CIRUGÍA ENDOSCÓPICA**  
DR. ADRIÁN CARBAJAL RAMOS

BOCA DEL RÍO, VERACRUZ





ASOCIACIÓN MEXICANA DE CIRUGÍA ENDOSCÓPICA, A.C.

# Neumoperitoneo preoperatorio progresivo en cirugía bariátrica: hernia incisional con pérdida de domicilio reporte de un caso.

Autores: Arreola, J., González, I., Viscencio, J.



Introducción

Material y métodos

Resultados

Resultados

Conclusiones

- Paciente de 43 años con obesidad grado III, con múltiples intervenciones quirúrgicas por enfermedad diverticular complicada, con manejo de abdomen abierto de larga evolución, requiriendo resección intestinal, se maneja como hernia controlada para cerrar cavidad abdominal. Un año después desarrolla oclusión intestinal por adherencias con resección intestinal y anastomosis, desarrolla hernia abdominal con pérdida de domicilio. Paciente con balón intragástrico con fracaso del tratamiento como cirugía de primera etapa no considerando abdomen apto por múltiples adherencias para otro tratamiento quirúrgico contra la obesidad, con reganancia de peso.



DEL 1 AL 5 DE MAYO, 2018

CONGRESO INTERNACIONAL DE  
**CIRUGÍA ENDOSCÓPICA**  
DR. ADRIÁN CARBAJAL RAMOS

BOCA DEL RÍO, VERACRUZ



ASOCIACIÓN MEXICANA DE CIRUGÍA ENDOSCÓPICA, A.C.

# Neumoperitoneo preoperatorio progresivo en cirugía bariátrica: hernia incisional con pérdida de domicilio reporte de un caso.

Autores: Arreola, J., González, I., Viscencio, J.



Introducción

Material y métodos

Resultados

Resultados

Conclusiones

- Se coloca catéter central 7 fr, con anestesia local, previo marcaje con ultrasonido de cavidad abdominal, insuflando aire ambiente (500-700 ml/sesión) 15 en total. Ingresa para manga gástrica como cirugía de primer paso, con la expansión de pared abdominal por neumoperitoneo preoperatorio, con múltiples adherencias firmes hígado-estómago, epiplón-pared, epiplón-estómago, se realiza adherenciólisis hasta liberar estómago, realizando manga gástrica, sin incidentes o accidentes.




DEL 1 AL 5 DE MAYO, 2018

CONGRESO INTERNACIONAL DE  
**CIRUGÍA ENDOSCÓPICA**  
DR. ADRIÁN CARBAJAL RAMOS

BOCA DEL RÍO, VERACRUZ





ASOCIACIÓN MEXICANA DE CIRUGÍA ENDOSCÓPICA, A.C.

# Neumoperitoneo preoperatorio progresivo en cirugía bariátrica: hernia incisional con pérdida de domicilio reporte de un caso.



Autores: Arreola, J., González, I., Viscencio, J.

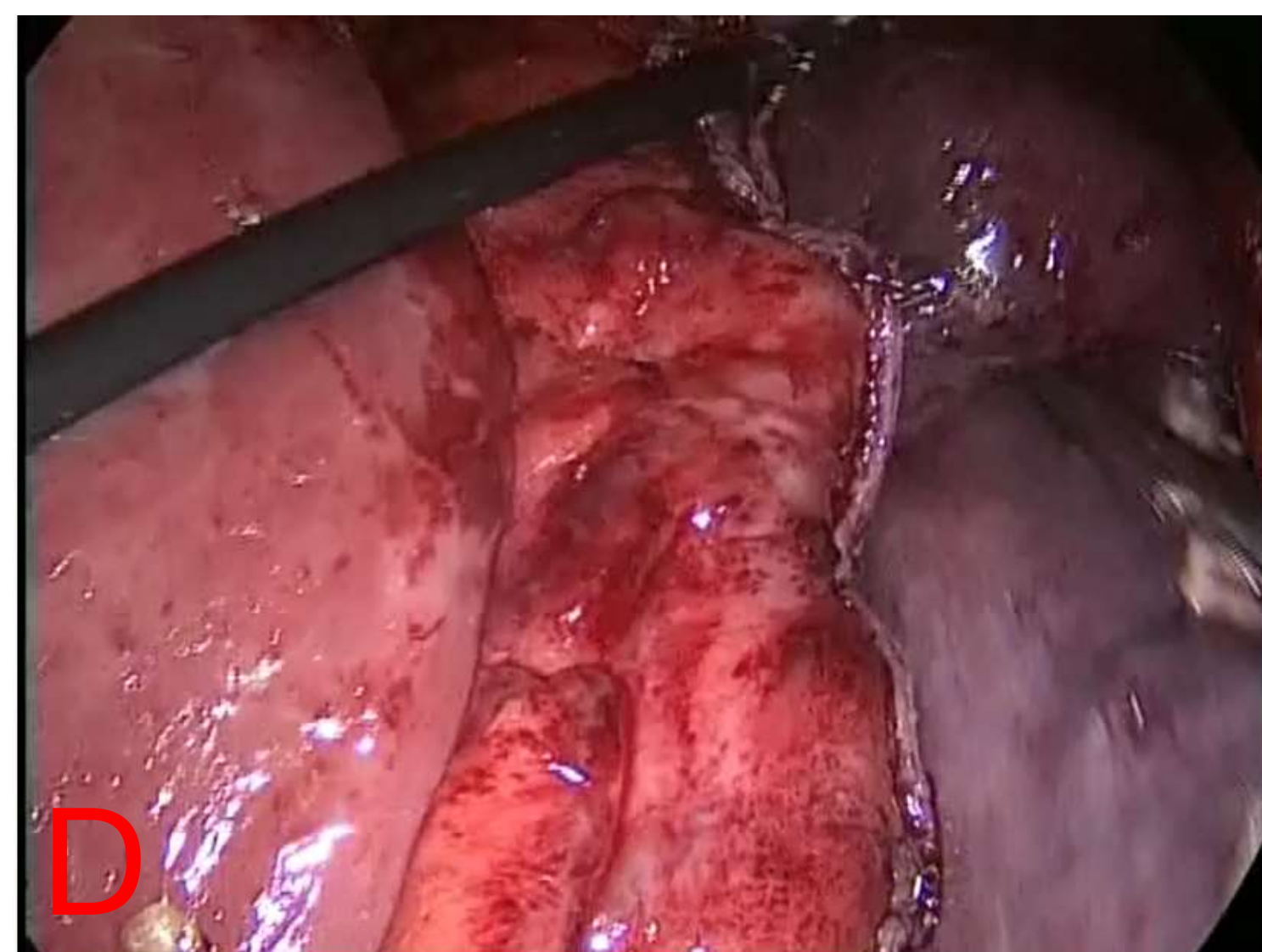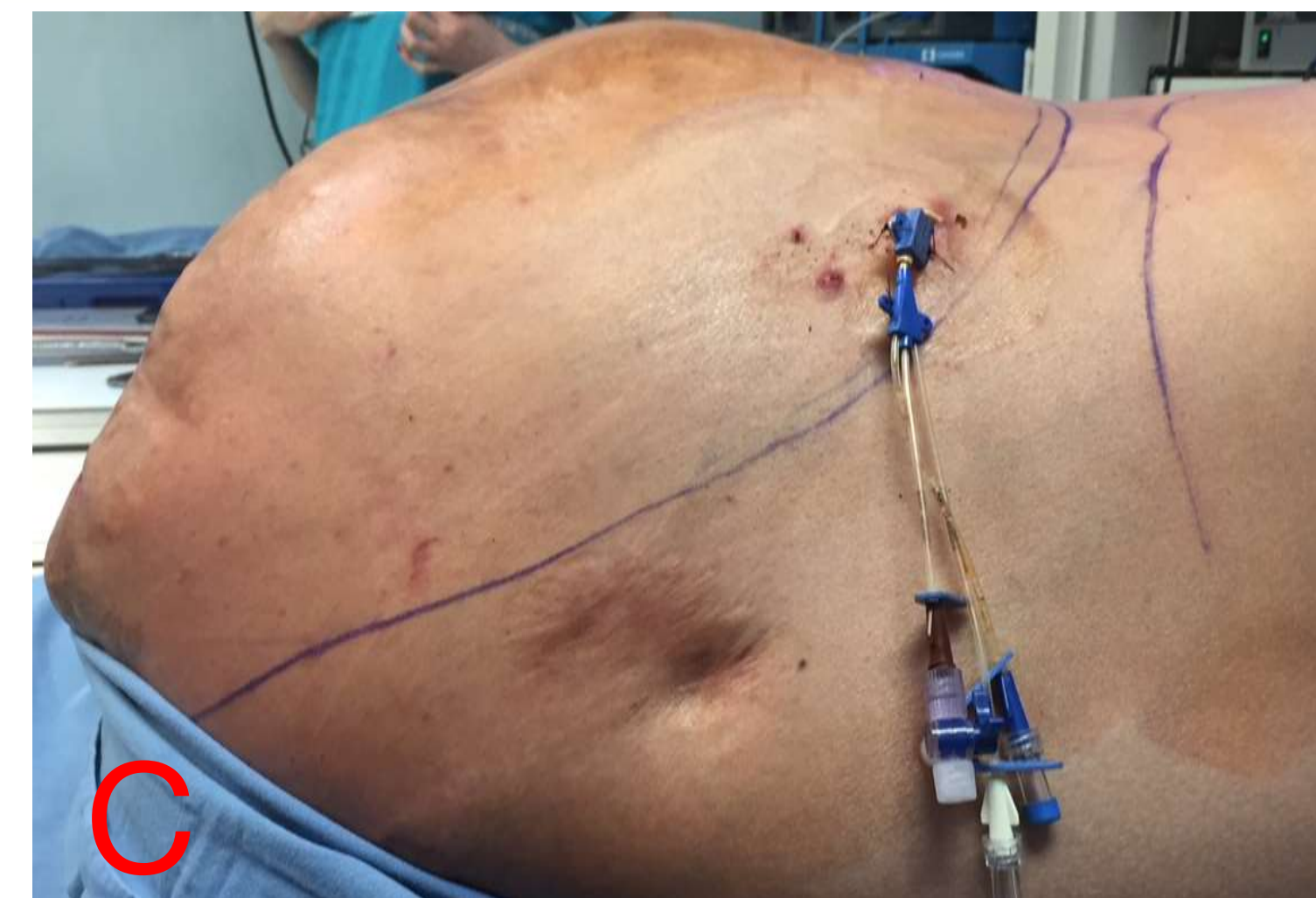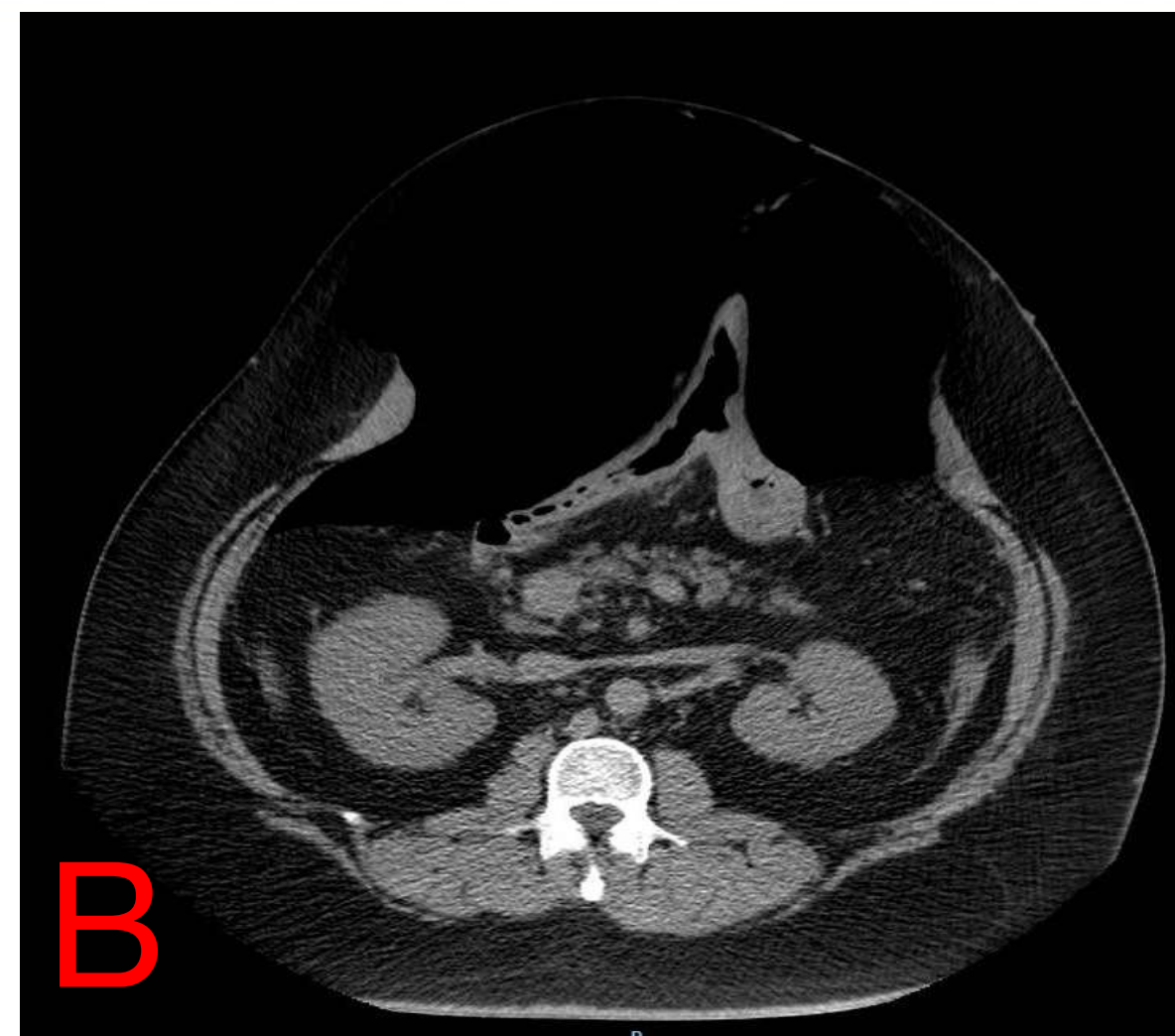
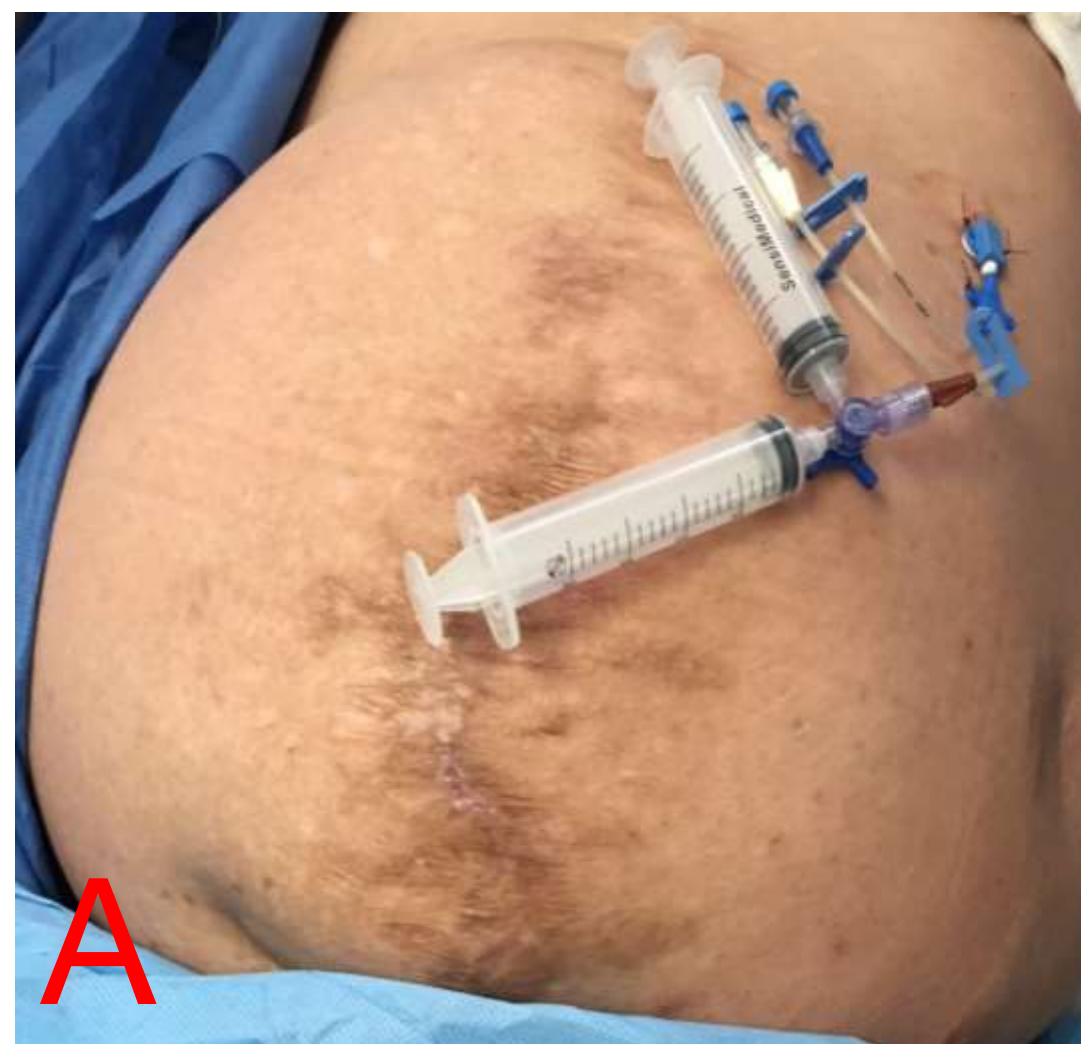Introducción

Material y métodos

Resultados

Resultados

Conclusiones




- A. Colocación de catéter central para neumoperitoneo
- B. Tomografía de control al final del neumoperitoneo progresivo
- C. Neumoperitoneo preoperatorio
- D. Manga gástrica.



CONGRESO INTERNACIONAL DE  
**CIRUGÍA ENDOSCÓPICA**  
DR. ADRIÁN CARBAJAL RAMOS  
DEL 1 AL 5 DE MAYO, 2018 BOCA DEL RÍO, VERACRUZ





ASOCIACIÓN MEXICANA DE CIRUGÍA ENDOSCÓPICA, A.C.

# Neumoperitoneo preoperatorio progresivo en cirugía bariátrica: hernia incisional con pérdida de domicilio reporte de un caso.

Autores: Arreola, J., González, I., Viscencio, J.



Introducción

Material y métodos

Resultados

Resultados

Conclusiones

- Neumoperitoneo preoperatorio se inició para expandir la pared abdominal y liberar de adherencias que complicaran la cirugía bariátrica, logrando la pérdida de peso suficiente para realizar plastia abdominal por hernia con pérdida de domicilio. Se han descrito numerosas técnicas cambiando dispositivos para insuflación, distintos gases y distintos periodos, con el protocolo implementado se obtuvieron resultados deseados, se requieren más casos para reproducirlo y poderlo sugerirlo. La cirugía bariátrica como pilar más importante para la reparación de la hernia, logrando reducción de peso disminuyendo el riesgo que condiciona la obesidad, disminuir el panículo adiposo, permitiendo realizar una plastia técnicamente menos retadora, aumentando las posibilidades de éxito de la plastia abdominal.



DEL 1 AL 5 DE MAYO, 2018

CONGRESO INTERNACIONAL DE  
**CIRUGÍA ENDOSCÓPICA**  
DR. ADRIÁN CARBAJAL RAMOS

BOCA DEL RÍO, VERACRUZ