

ASOCIACIÓN MEXICANA DE CIRUGÍA ENDOSCÓPICA, A.C.




# Colecistostomía: una opción en colecistitis subaguda y pancreatitis

Carlos Manuel Díaz Salazar, José Luis Espinosa Hernández, Carla Azucena Salinas Laurrabaquio, José Gabriel Flores Hernández  
Hospital General Regional no. 1 “Dr. Carlos Mac Gregor Sánchez Navarro” IMSS



CONGRESO INTERNACIONAL DE  
**CIRUGÍA ENDOSCÓPICA**  
DR. ADRIÁN CARBAJAL RAMOS

DEL 1 AL 5 DE MAYO, 2018 BOCA DEL RÍO, VERACRUZ



ASOCIACIÓN MEXICANA DE CIRUGÍA ENDOSCÓPICA, A.C.

# Colecistostomía: una opción en colecistitis subaguda y pancreatitis

Carlos Manuel Díaz Salazar, José Luis Espinosa Hernández, Carla Azucena Salinas Laurrabaquio, José Gabriel Flores Hernández



## Introducción

## Material y métodos

## Resultados

## Resultados

## Conclusiones

- Existen pocos reportes en la literatura médica del uso de la colecistostomía laparoscópica, existiendo mayor referencia a la colecistostomía abierta y percutánea para la descompresión de la vesícula biliar en casos de proceso inflamatorio agudo/subagudo, en pacientes con alto riesgo quirúrgico o comorbilidades.


- Objetivo: Demostrar la utilidad de la colecistostomía laparoscópica y proponer su uso como alternativa a la colecistectomía en pacientes con alto riesgo quirúrgico.



DEL 1 AL 5 DE MAYO, 2018

CONGRESO INTERNACIONAL DE  
**CIRUGÍA ENDOSCÓPICA**  
DR. ADRIÁN CARBAJAL RAMOS

BOCA DEL RÍO, VERACRUZ



ASOCIACIÓN MEXICANA DE CIRUGÍA ENDOSCÓPICA, A.C.

# Colecistostomía: una opción en colecistitis subaguda y pancreatitis

Carlos Manuel Díaz Salazar, José Luis Espinosa Hernández, Carla Azucena  
Salinas Laurrabaquio, José Gabriel Flores Hernández



Introducción

Material y métodos

Resultados

Resultados

Conclusiones


- Reporte de un caso. Realización de colecistostomía laparoscópica en paciente con cuadro de pancreatitis aguda de origen biliar y posterior colecistectomía laparoscópica.



DEL 1 AL 5 DE MAYO, 2018

CONGRESO INTERNACIONAL DE  
**CIRUGÍA ENDOSCÓPICA**  
DR. ADRIÁN CARBAJAL RAMOS

BOCA DEL RÍO, VERACRUZ



ASOCIACIÓN MEXICANA DE CIRUGÍA ENDOSCÓPICA, A.C.

# Colecistostomía: una opción en colecistitis subaguda y pancreatitis

Carlos Manuel Díaz Salazar, José Luis Espinosa Hernández, Carla Azucena Salinas Laurrabaquio, José Gabriel Flores Hernández



Introducción

Material y métodos

Resultados

Resultados

Conclusiones


- Se reporta caso de paciente de 54 años, programado de manera electiva para colecistectomía laparoscópica. Durante cirugía se identifica cuadro de pancreatitis aguda, con gran proceso inflamatorio subagudo de la vesícula biliar, que impidió identificación segura de elementos de la vía biliar. Se realiza colecistotomía, y colocación de sonda Foley 18 Fr, se exterioriza por puerto laparoscópico subcostal derecho. Evoluciona a la mejoría y egresa.
- Dos semanas después, se toma colangiografía de control por sonda, evidenciándose vía biliar intra y extrahepática de características normales, sin defectos de llenado y se retira la misma.
- Seis meses después, de manera electiva, se realiza colecistectomía laparoscópica, sin complicaciones



DEL 1 AL 5 DE MAYO, 2018

CONGRESO INTERNACIONAL DE  
**CIRUGÍA ENDOSCÓPICA**  
DR. ADRIÁN CARBAJAL RAMOS

BOCA DEL RÍO, VERACRUZ



ASOCIACIÓN MEXICANA DE CIRUGÍA ENDOSCÓPICA, A.C.

# Colecistostomía: una opción en colecistitis subaguda y pancreatitis

Carlos Manuel Díaz Salazar, José Luis Espinosa Hernández, Carla Azucena Salinas Laurrabaquio, José Gabriel Flores Hernández



Introducción

Material y métodos

Resultados

Resultados

Conclusiones

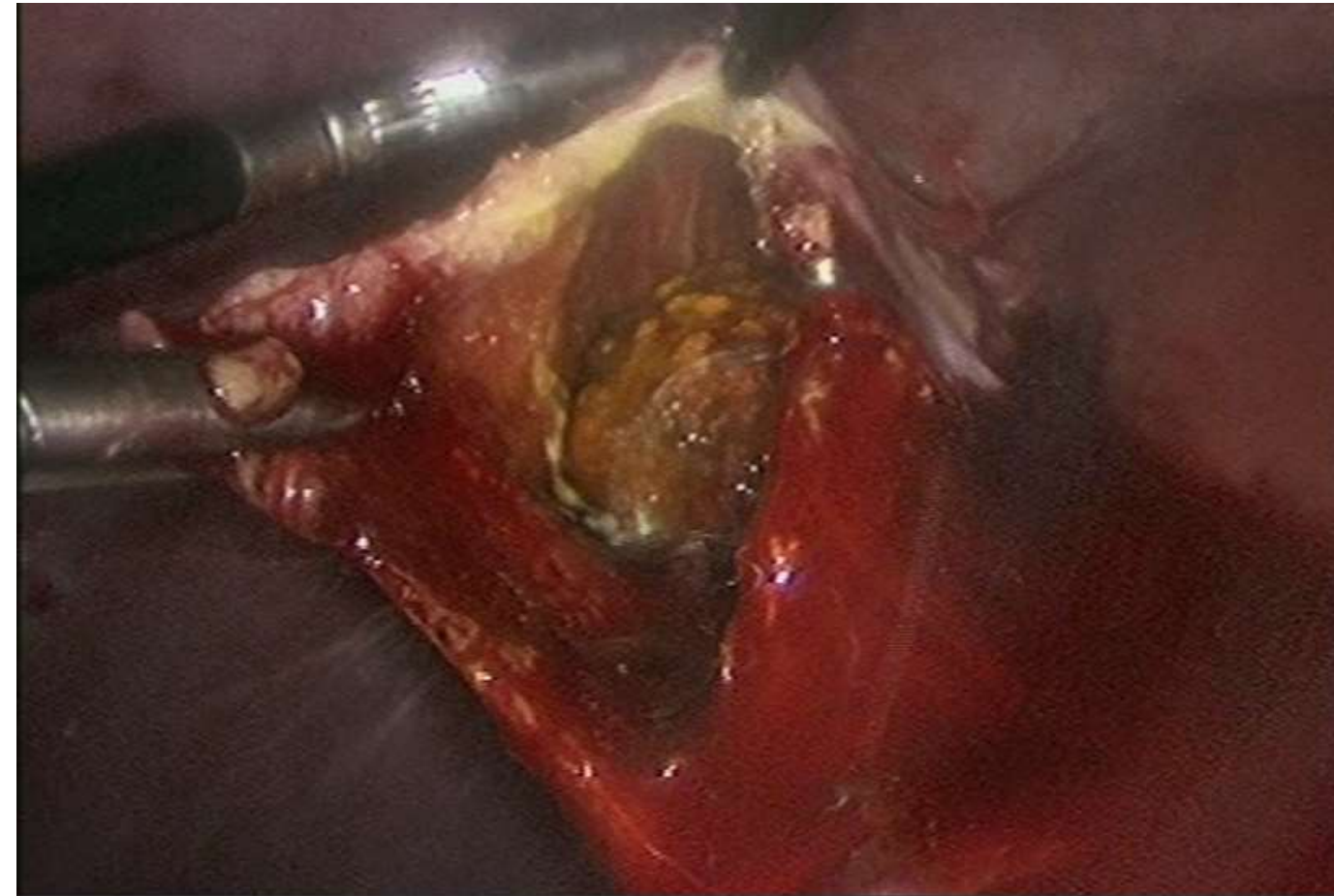


Figura 1 Colecistotomía y extracción de lito de gran tamaño

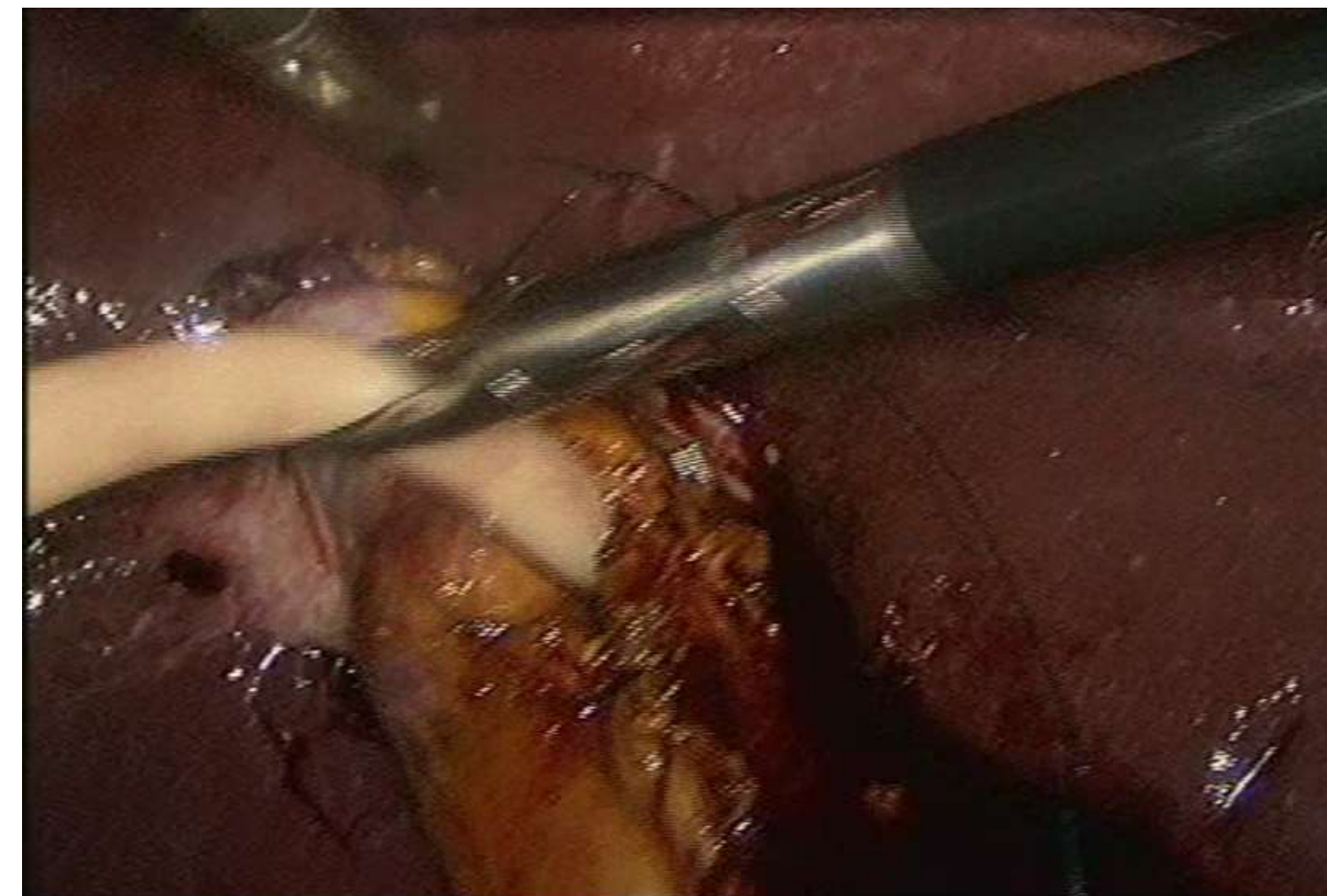

Figura 2 Colocación de sonda de colecistostomía

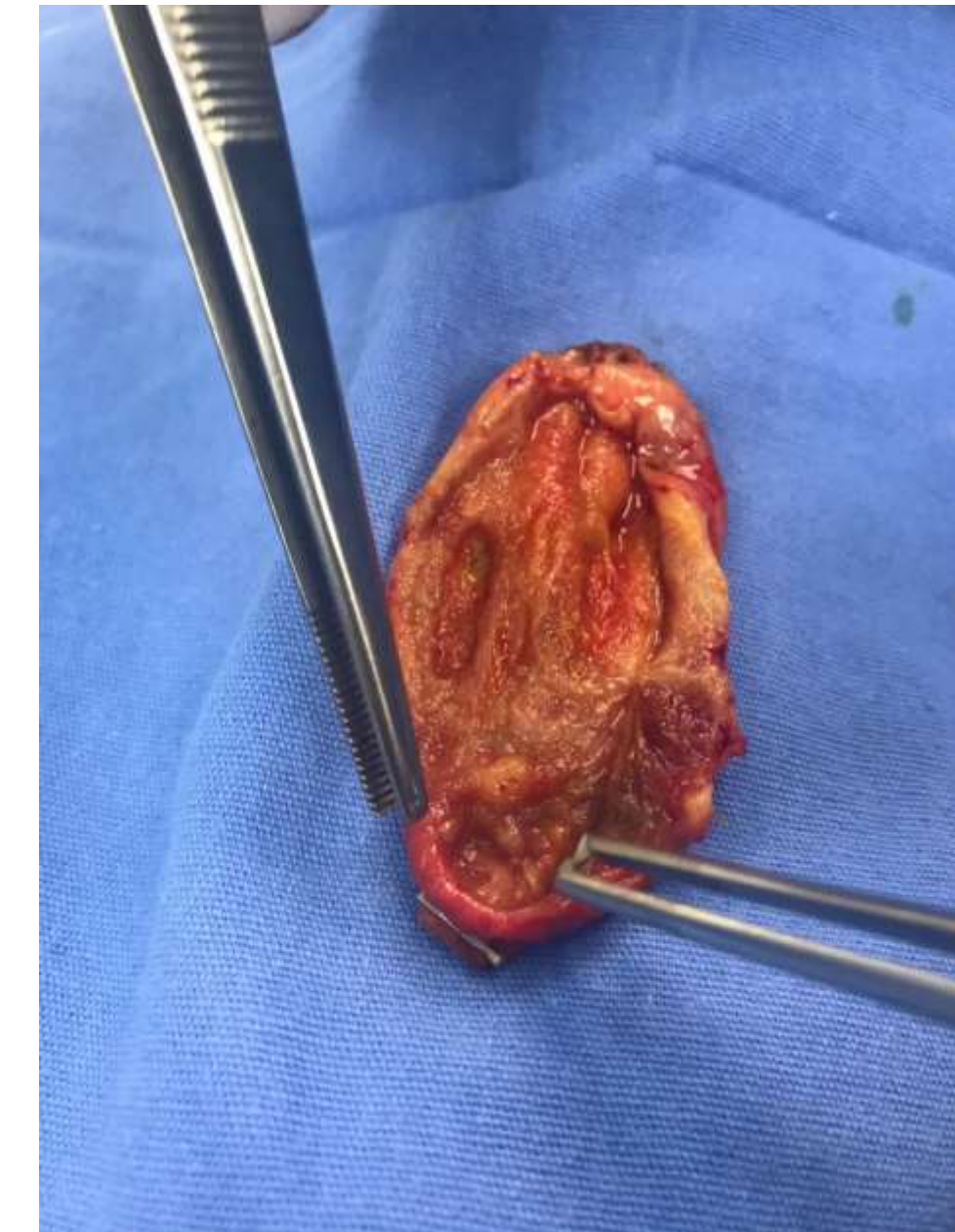


Figura 3 Aspecto macroscópico de vesícula biliar tras extirpación laparoscópica



DEL 1 AL 5 DE MAYO, 2018

CONGRESO INTERNACIONAL DE  
**CIRUGÍA ENDOSCÓPICA**  
DR. ADRIÁN CARBAJAL RAMOS  
BOCA DEL RÍO, VERACRUZ



ASOCIACIÓN MEXICANA DE CIRUGÍA ENDOSCÓPICA, A.C.

# Colecistostomía: una opción en colecistitis subaguda y pancreatitis

Carlos Manuel Díaz Salazar, José Luis Espinosa Hernández, Carla Azucena  
Salinas Laurrabaquio, José Gabriel Flores Hernández



Introducción

Material y métodos

Resultados

Resultados

Conclusiones

- Se debe considerar la colecistostomía laparoscópica una opción para el manejo del proceso inflamatorio agudo de la vesícula biliar, sobre todo en pacientes con alto riesgo quirúrgico, con sepsis o choque séptico, estancia en unidad de cuidados intensivos, así como en los que no se debe prolongar el tiempo de cirugía debido a comorbilidades o edad avanzada, cuando no se pueda identificar con precisión los elementos del árbol biliar y exista riesgo de lesión, para posteriormente realizar un procedimiento quirúrgico definitivo, demostrando que una vez resuelto el proceso inflamatorio agudo es técnicamente factible llevar a cabo un procedimiento seguro y de manera electiva con cirugía de mínima invasión y como beneficio añadido reduciendo el porcentaje de conversión a cirugía abierta.



DEL 1 AL 5 DE MAYO, 2018

CONGRESO INTERNACIONAL DE  
**CIRUGÍA ENDOSCÓPICA**  
DR. ADRIÁN CARBAJAL RAMOS

BOCA DEL RÍO, VERACRUZ