



ASOCIACIÓN MEXICANA DE CIRUGÍA ENDOSCÓPICA, A.C.



Cistadenoma Mucinoso Apendicular con Extensión a Ciego Resuelto por Laparoscopia

Balanzá R, Cervera JA, Mena MA, Villar A, Moedano K
Hospital Angeles Lomas



CONGRESO INTERNACIONAL DE
CIRUGÍA ENDOSCÓPICA
DR. ADRIÁN CARBAJAL RAMOS

DEL 1 AL 5 DE MAYO, 2018 BOCA DEL RÍO, VERACRUZ



ASOCIACIÓN MEXICANA DE CIRUGÍA ENDOSCÓPICA, A.C.

Cistadenoma Mucinoso Apendicular con Extensión a Ciego Resuelto por Laparoscopia

Balanzá R, Cervera JA, Mena MA, Villar A, Moedano K



Introducción

- El término mucocoele hace referencia a una distensión luminal provocada por la acumulación de mucina.
- El 0.2 a 0.4% de los especímenes de apendicectomías muestran mucocoeles.
- El 63 a 84% de los mucocoeles son secundarios a cistadenomas.
- En caso de cistadenoma con extensión a ciego es necesario realizar una cecectomía parcial o colectomía derecha.
- La sobrevida a 5 años para cistadenomas es de 90 a 100%.
- En caso de perforación los mucocoeles pueden causar pseudomixoma peritoneal, con sobrevida a 5 años de 25%.

Material y métodos

Resultados

Resultados

Conclusiones


- Objetivo: Presentar un caso de cistadenoma mucinoso apendicular con extensión a ciego en un paciente masculino de 57 años de edad diagnosticado por colonoscopia de tamizaje y resuelto por laparoscopia.



DEL 1 AL 5 DE MAYO, 2018

CONGRESO INTERNACIONAL DE
CIRUGÍA ENDOSCÓPICA
DR. ADRIÁN CARBAJAL RAMOS

BOCA DEL RÍO, VERACRUZ



ASOCIACIÓN MEXICANA DE CIRUGÍA ENDOSCÓPICA, A.C.

Cistadenoma Mucinoso Apendicular con Extensión a Ciego Resuelto por Laparoscopia

Balanzá R, Cervera JA, Mena MA, Villar A, Moedano K



Introducción

Material y métodos

- Paciente masculino de 57 años de edad.
- Colonoscopia de tamizaje: Tumorción submucosa en ciego a nivel del orificio apendicular.
- Reporte de biopsias: Mucosa colónica sin alteraciones.
- ColoTAC: Lesión focal dependiente de ciego de aproximadamente 2 cm de diámetro.
- ACE, 5-HIAA y cromogranina A: Dentro de parámetros normales.

Resultados

Resultados


Conclusiones



DEL 1 AL 5 DE MAYO, 2018

CONGRESO INTERNACIONAL DE
CIRUGÍA ENDOSCÓPICA
DR. ADRIÁN CARBAJAL RAMOS

BOCA DEL RÍO, VERACRUZ



ASOCIACIÓN MEXICANA DE CIRUGÍA ENDOSCÓPICA, A.C.

Cistadenoma Mucinoso Apendicular con Extensión a Ciego Resuelto por Laparoscopia

Balanzá R, Cervera JA, Mena MA, Villar A, Moedano K



Introducción

- Laparoscopia exploradora: Se identificó líquido cetrino periapendicular, no se observaron implantes hepáticos ni peritoneales.

Material y métodos

- Examen citológico: Negativo para células malignas.

Resultados

- Colectomía derecha laparoscópica mano asistida con técnica oncológica y anastomosis ileotransversa laterolateral.

Resultados

- Reporte de patología: Cistadenoma mucinoso apendicular con extensión a ciego.
- Posoperatorio satisfactorio.

Conclusiones


- El paciente no requiere tratamiento adyuvante.



DEL 1 AL 5 DE MAYO, 2018

CONGRESO INTERNACIONAL DE
CIRUGÍA ENDOSCÓPICA
DR. ADRIÁN CARBAJAL RAMOS

BOCA DEL RÍO, VERACRUZ



Cistadenoma Mucinoso Apendicular con Extensión a Ciego Resuelto por Laparoscopia

ASOCIACIÓN MEXICANA DE CIRUGÍA ENDOSCÓPICA, A.C.

Balanzá R, Cervera JA, Mena MA, Villar A, Moedano K



Introducción

Material y métodos

Resultados

Resultados

Conclusiones

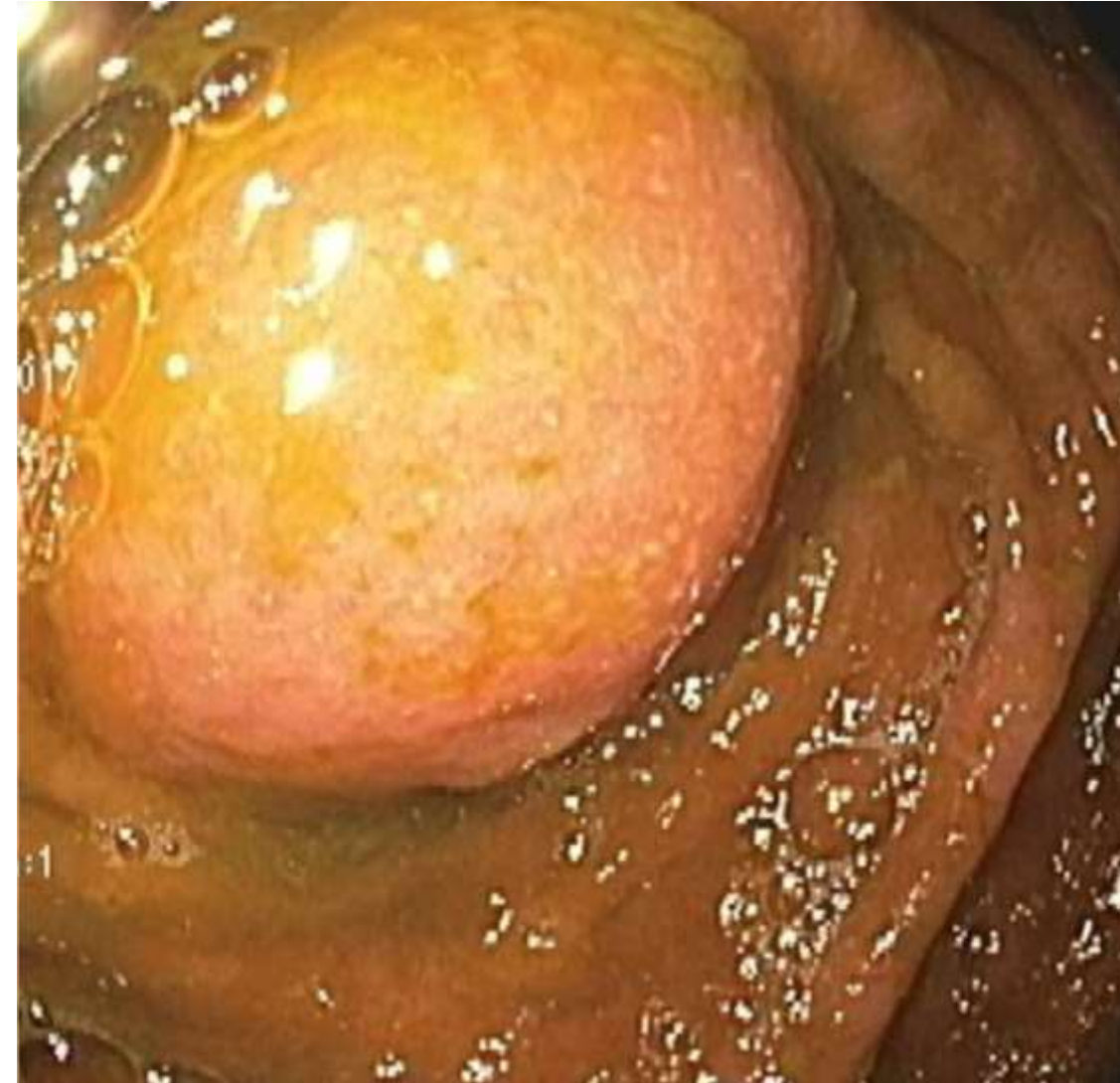

Figura 1: Colonoscopia.

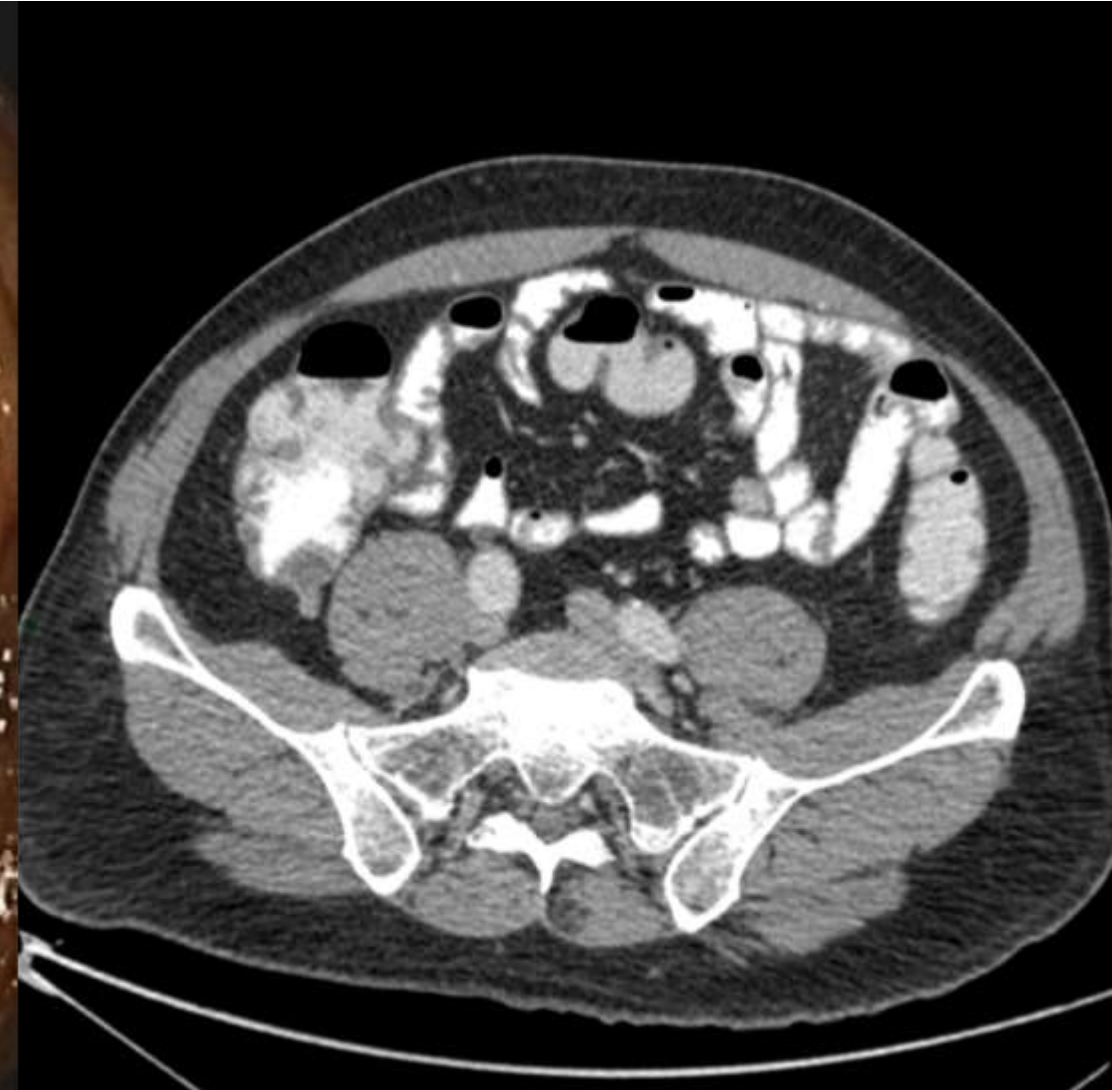

Figura 2: ColoTAC.

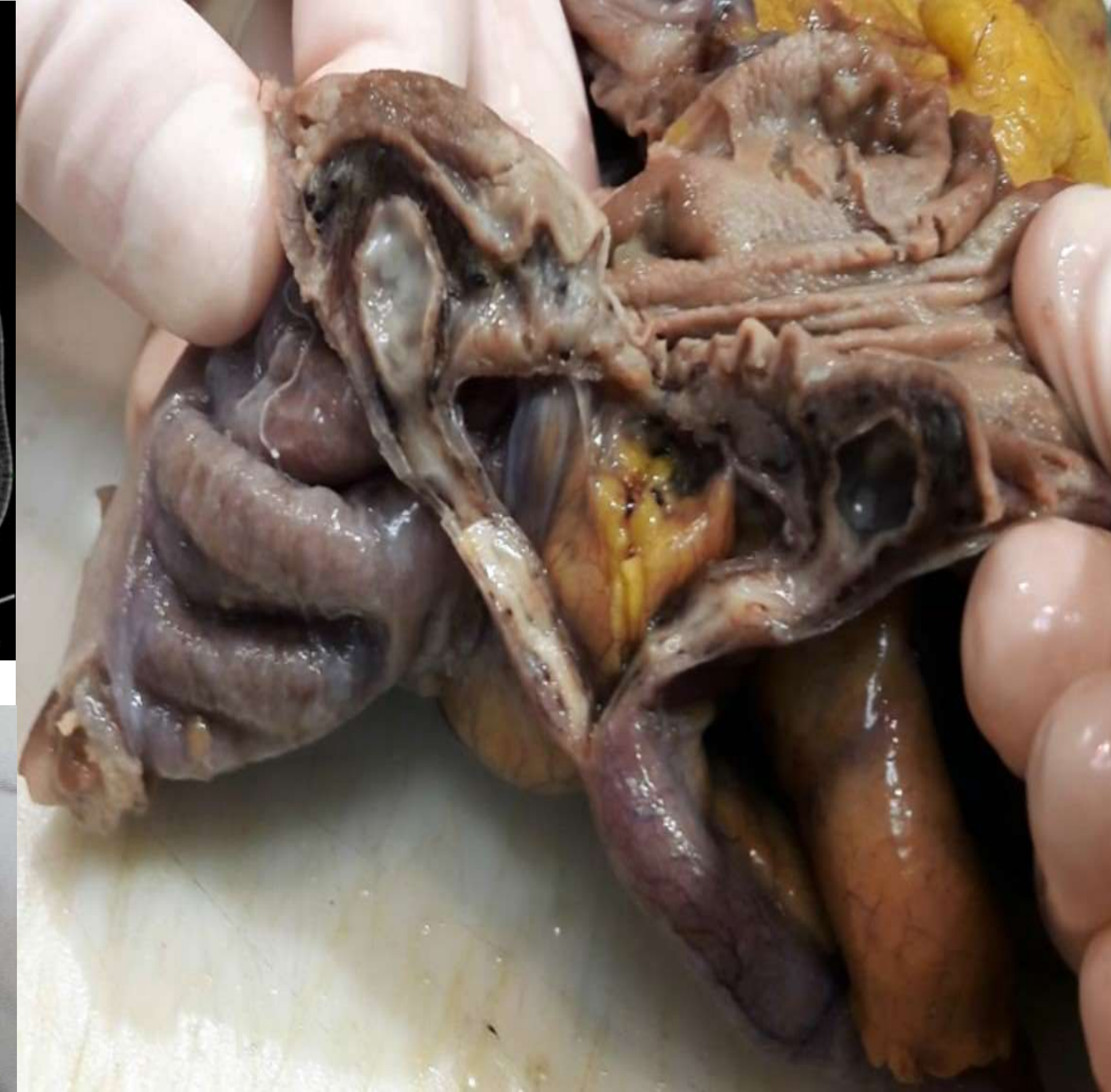

Figura 5: Base apendicular abierta.

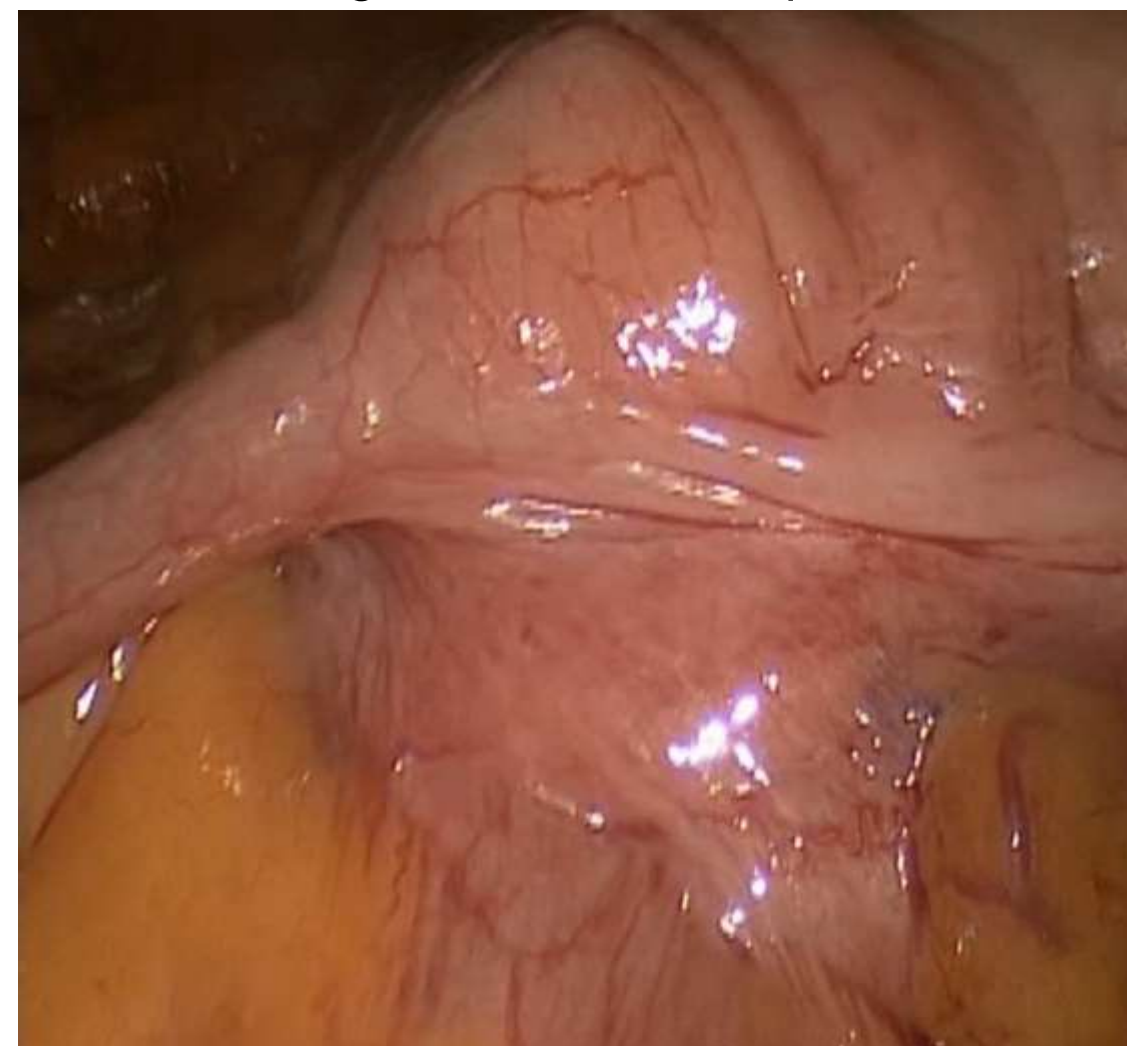


Figura 3: Laparoscopia.

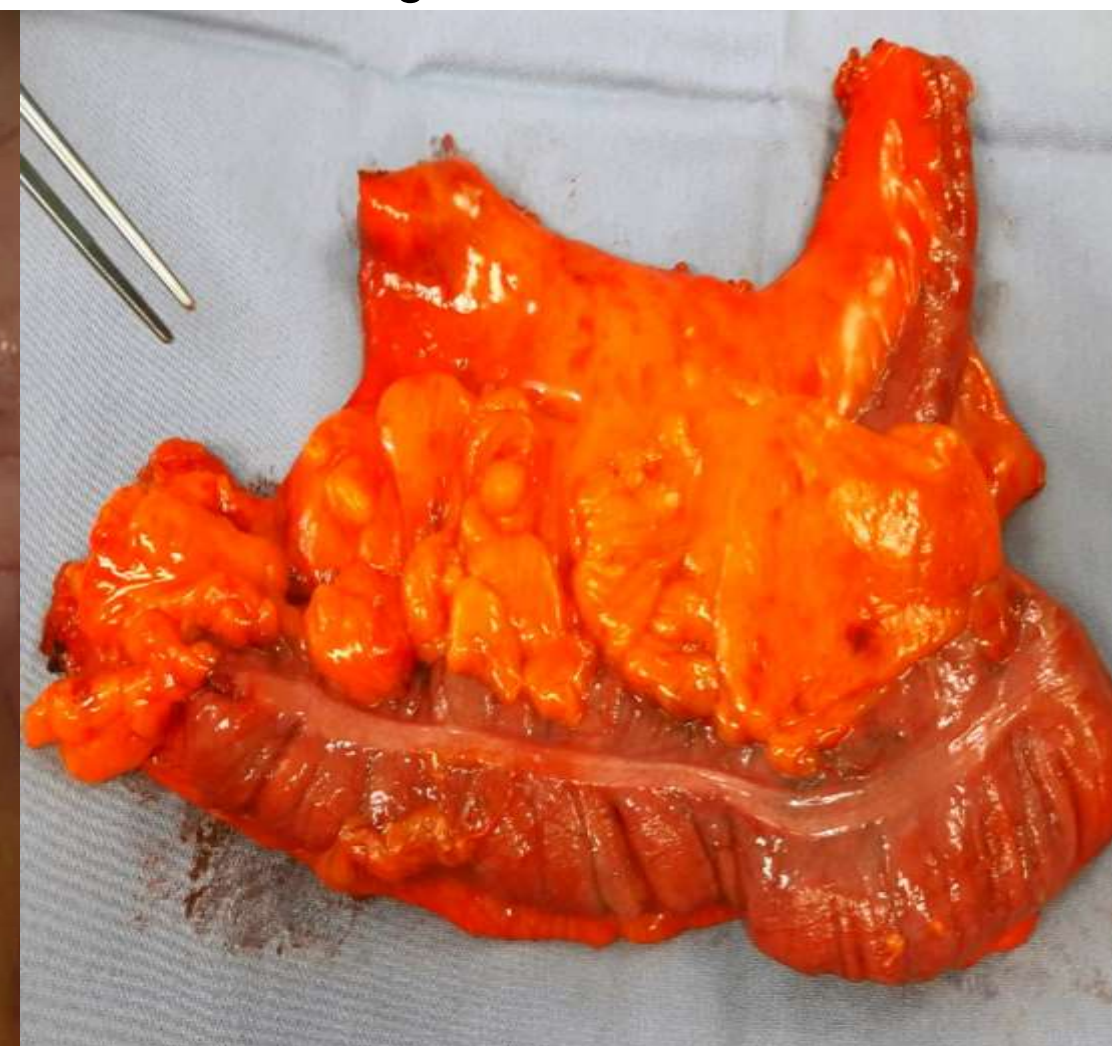



Figura 4: Pieza quirúrgica.



ASOCIACIÓN MEXICANA DE CIRUGÍA ENDOSCÓPICA, A.C.

Cistadenoma Mucinoso Apendicular con Extensión a Ciego Resuelto por Laparoscopia

Balanzá R, Cervera JA, Mena MA, Villar A, Moedano K



Introducción

Material y métodos

Resultados

Resultados

Conclusiones

- Los especímenes de apendicectomías muestran mucocelos en el 0.2 a 0.4% de los casos.
- El tratamiento para cistadenomas con extensión a ciego es cecectomía parcial o colectomía derecha.
- La cirugía laparoscópica es aceptada para el manejo de cistadenomas mucinosos apendiculares.
- Los mucocelos benignos y malignos pueden causar pseudomixoma peritoneal.



DEL 1 AL 5 DE MAYO, 2018

CONGRESO INTERNACIONAL DE
CIRUGÍA ENDOSCÓPICA
DR. ADRIÁN CARBAJAL RAMOS

BOCA DEL RÍO, VERACRUZ