

ASOCIACIÓN MEXICANA DE CIRUGÍA ENDOSCÓPICA, A.C.



HEMICOLECTOMÍA LAPAROSCOPICA POR ISQUEMIA SEGMENTARIA SECUNDARIA A PERIAPENDICITIS

Antonio Oropeza, Ángel Martínez, Daniela García, Esmeralda Romero
Centro Medico ABC



CONGRESO INTERNACIONAL DE
CIRUGÍA ENDOSCÓPICA
DR. ADRIÁN CARBAJAL RAMOS

DEL 1 AL 5 DE MAYO, 2018

BOCA DEL RÍO, VERACRUZ



ASOCIACIÓN MEXICANA DE CIRUGÍA ENDOSCÓPICA, A.C.

HEMICOLECTOMÍA LAPAROSCOPICA POR ISQUEMIA SEGMENTARIA SECUNDARIA A PERIAPENDICITIS

Antonio Oropeza, Ángel Martínez, Daniela García, Esmeralda Romero
Centro Medico ABC



Introducción

Material y métodos

Resultados

Resultados

Conclusiones


- La periapendicitis se define como la inflamación de la serosa del apéndice cecal sin involucro de la mucosa, es más frecuente en niños menores de 12 años. Se clasifica en juvenil y secundaria. La juvenil se relaciona con episodios previos de apendicitis con resolución espontánea y la secundaria generalmente está asociada a complicaciones de infecciones intraabdominales. Entre las más frecuentes Diverticulitis, infección de vías urinarias o infecciones intestinales. El tratamiento debe ser quirúrgico por el riesgo de complicaciones y debe preferirse el tratamiento laparoscópico sobre la cirugía abierta.
- Presentar el caso de una Hemicolectomía segmentaria secundario a periapendicitis



DEL 1 AL 5 DE MAYO, 2018

CONGRESO INTERNACIONAL DE
CIRUGÍA ENDOSCÓPICA
DR. ADRIÁN CARBAJAL RAMOS

BOCA DEL RÍO, VERACRUZ



ASOCIACIÓN MEXICANA DE CIRUGÍA ENDOSCÓPICA, A.C.

HEMICOLECTOMÍA LAPAROSCOPICA POR ISQUEMIA SEGMENTARIA SECUNDARIA A PERIAPENDICITIS

Antonio Oropeza, Ángel Martínez, Daniela García, Esmeralda Romero
Centro Medico ABC



Introducción

Material y métodos

Resultados

Resultados

Conclusiones

- Paciente masculino de 48 años sin antecedentes médicos o quirúrgicos de importancia, un mes previo a su ingreso presento dolor abdominal en fosa iliaca derecha acompañado de nausea y vómito, se dio manejo con antibióticos. Presentó dolor abdominal intermitente durante un mes posterior a este evento por lo que acudió a urgencias en donde se realizó el Dx. De apendicitis aguda. Se realizó apendicectomía por laparoscopia sin complicaciones.
- Durante el postoperatorio 1 presentó dolor abdominal súbito en fosa iliaca derecha, acompañado de taquicardia y vómito, distensión abdominal e irritación peritoneal. Se realizó tomografía con contraste IV identificando neumatosis intestinal con compromiso del colon ascendente y ciego. Se realizó laparoscopia diagnóstica con isquemia segmentaria de ciego y colon ascendente, se realizó hemicolectomía derecha x laparoscopia con ITALL manual sin complicaciones.
- El paciente evolucionó de forma adecuada y egresó en el postoperatorio 6.



DEL 1 AL 5 DE MAYO, 2018

CONGRESO INTERNACIONAL DE
CIRUGÍA ENDOSCÓPICA
DR. ADRIÁN CARBAJAL RAMOS

BOCA DEL RÍO, VERACRUZ



ASOCIACIÓN MEXICANA DE CIRUGÍA ENDOSCÓPICA, A.C.

HEMICOLECTOMÍA LAPAROSCOPICA POR ISQUEMIA SEGMENTARIA SECUNDARIA A PERIAPENDICITIS

Antonio Oropeza, Ángel Martínez, Daniela García, Esmeralda Romero
Centro Medico ABC



Introducción

Material y métodos

Resultados

Resultados

Conclusiones


- Hemicolectomía derecho por laparoscopia sin complicaciones



DEL 1 AL 5 DE MAYO, 2018

CONGRESO INTERNACIONAL DE
CIRUGÍA ENDOSCÓPICA
DR. ADRIÁN CARBAJAL RAMOS

BOCA DEL RÍO, VERACRUZ



ASOCIACIÓN MEXICANA DE CIRUGÍA ENDOSCÓPICA, A.C.

HEMICOLECTOMÍA LAPAROSCOPICA POR ISQUEMIA SEGMENTARIA SECUNDARIA A PERIAPENDICITIS

Antonio Oropeza, Ángel Martínez, Daniela García, Esmeralda Romero

Centro Medico ABC



Introducción

Material y métodos

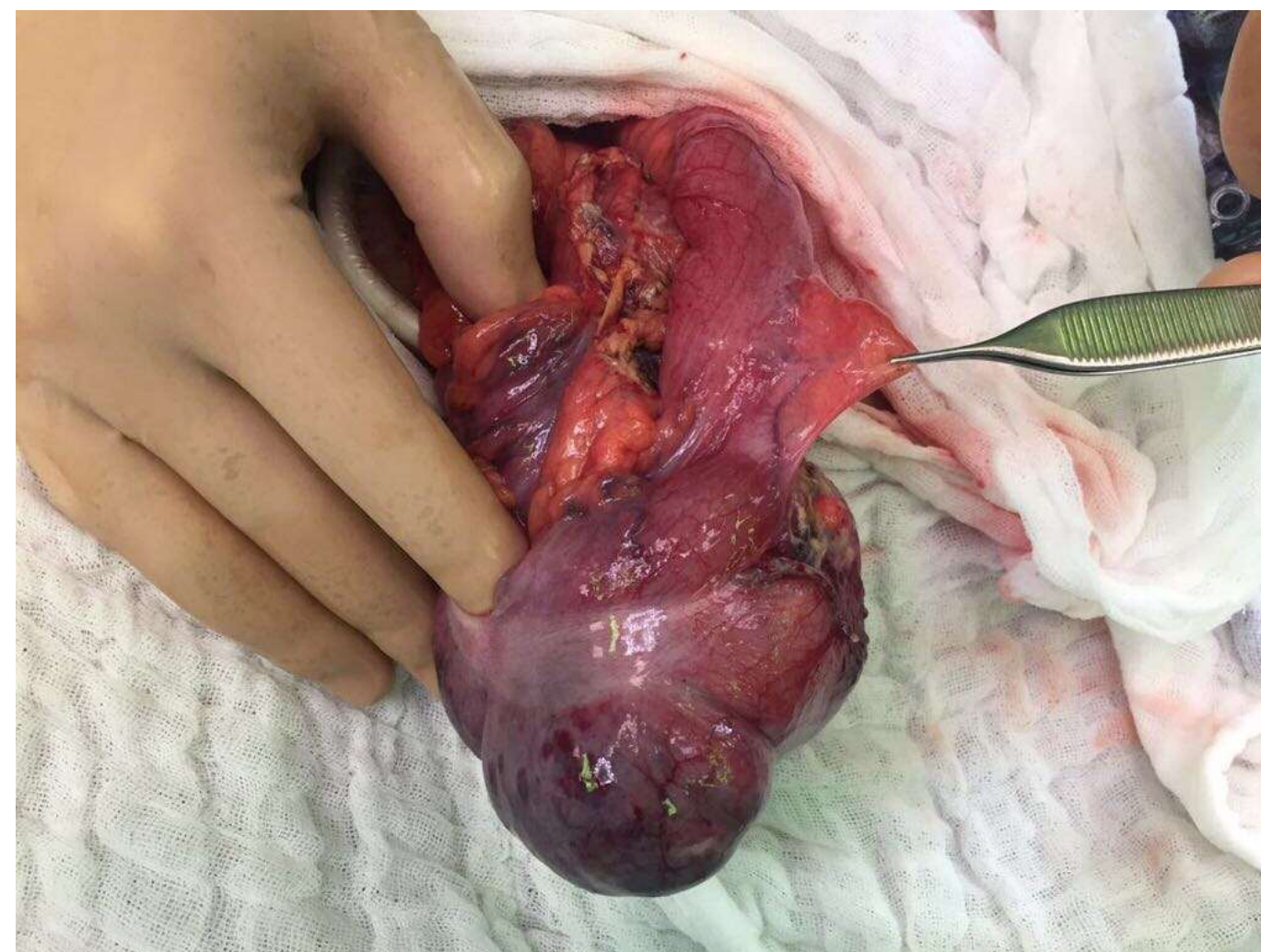
Resultados

Resultados


Conclusiones

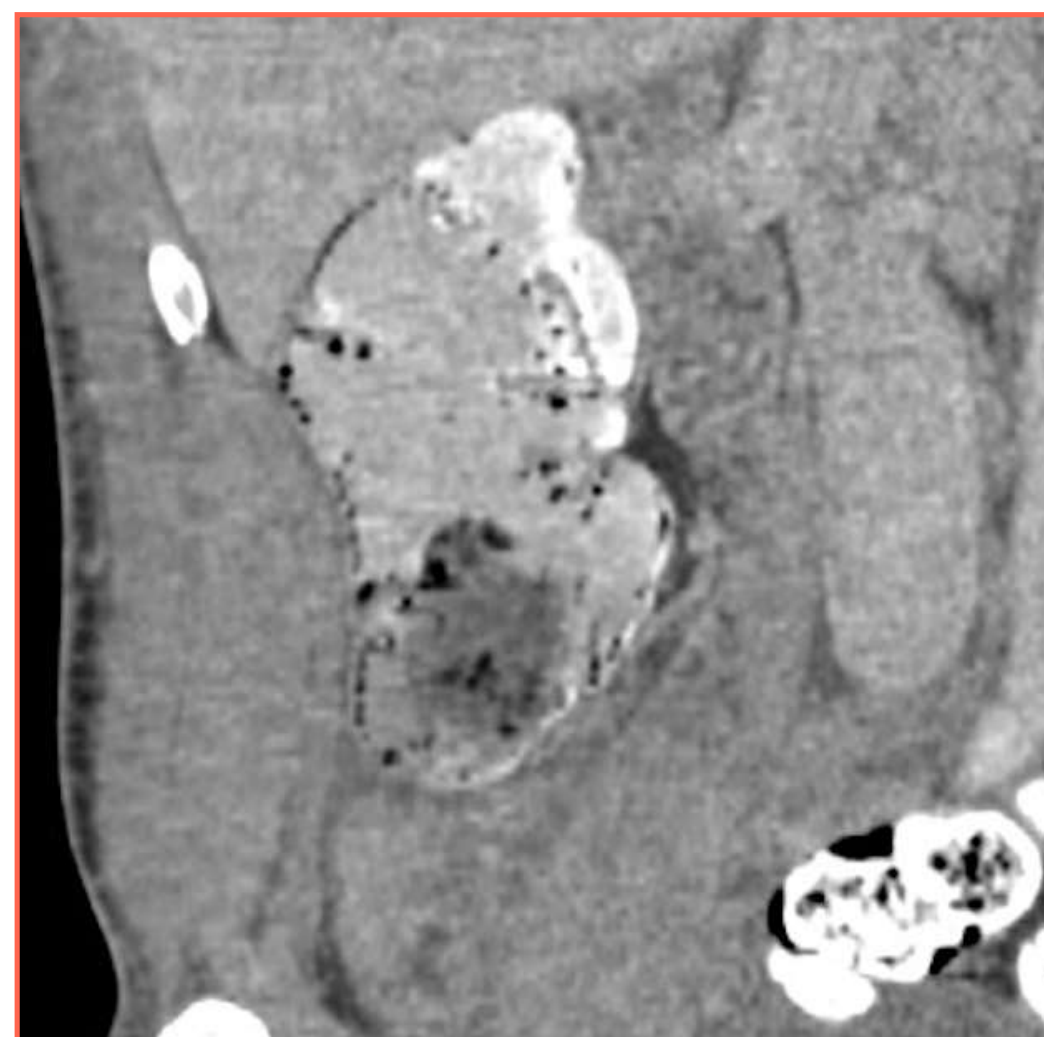
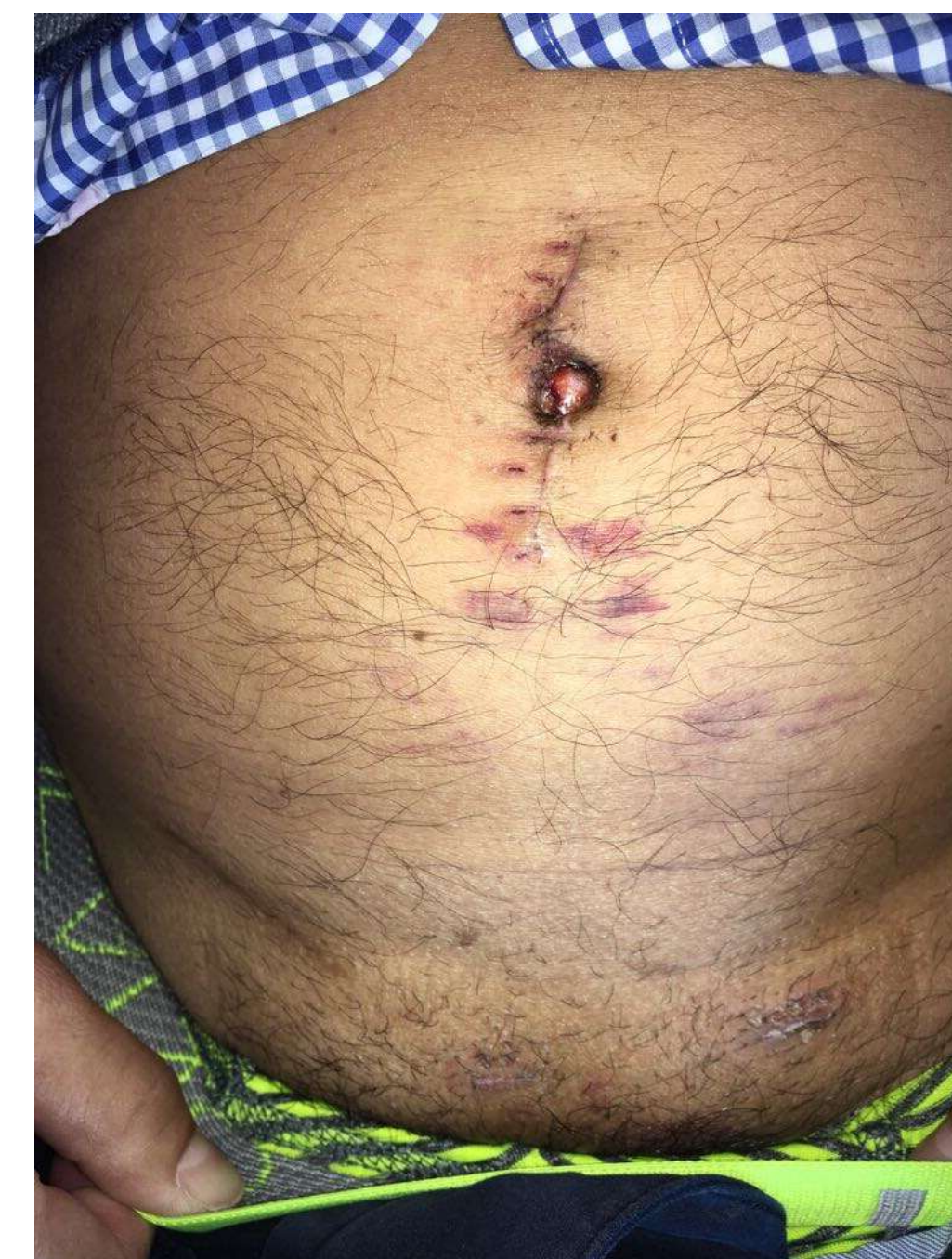
Figura 1 . Neumatosis intestinal
Figura 2. Isquemia segmentaria de ciego



CONGRESO INTERNACIONAL DE
CIRUGÍA ENDOSCÓPICA
DR. ADRIÁN CARBAJAL RAMOS
DEL 1 AL 5 DE MAYO, 2018 BOCA DEL RÍO, VERACRUZ



ASOCIACIÓN MEXICANA DE CIRUGÍA ENDOSCÓPICA, A.C.

HEMICOLECTOMÍA LAPAROSCOPICA POR ISQUEMIA SEGMENTARIA SECUNDARIA A PERIAPENDICITIS

Antonio Oropeza, Ángel Martínez, Daniela García, Esmeralda Romero
Centro Medico ABC



Introducción

Material y métodos

Resultados

Resultados

Conclusiones

- La isquemia cecal es una causa poco frecuente de dolor en fosa iliaca derecha pero se debe de considerar en el diagnóstico diferencial



DEL 1 AL 5 DE MAYO, 2018

CONGRESO INTERNACIONAL DE
CIRUGÍA ENDOSCÓPICA
DR. ADRIÁN CARBAJAL RAMOS

BOCA DEL RÍO, VERACRUZ