

ASOCIACIÓN MEXICANA DE CIRUGÍA ENDOSCÓPICA, A.C.

Hospital Regional de
Alta Especialidad de la
Península de Yucatán



Procedimiento de Puestow en pancreatitis crónica.

Autor: Zenteno Martínez Daisy Carolina

Coautores: Flores Castro Carolina, Vázquez Pelcastre Raúl

Hospital Regional de Alta Especialidad de la Península de Yucatán



CONGRESO INTERNACIONAL DE
CIRUGÍA ENDOSCÓPICA
DR. ADRIÁN CARBAJAL RAMOS

DEL 1 AL 5 DE MAYO, 2018 BOCA DEL RÍO, VERACRUZ



ASOCIACIÓN MEXICANA DE CIRUGÍA ENDOSCÓPICA, A.C.

Procedimiento de Puestow en pancreatitis crónica

Autor: Zenteno Martínez Daisy Carolina / Coautores: Flores Castro Carolina,
Vázquez Pelcastre Raúl.

Hospital Regional de
Alta Especialidad de la
Península de Yucatán



Introducción

Introducción: La pancreatitis crónica se caracteriza por una fibrosis progresiva del páncreas con pérdida de la función endocrina y exocrina. Los hallazgos más frecuentes en la pancreatitis crónica son dilatación del conducto pancreático (68%), atrofia parenquimatosa (54%) y calcificaciones pancreáticas (50%).

Material y métodos

Resultados

El síntoma más común es el dolor intratable. Las presentaciones comunes de la enfermedad incluyen dolor abdominal crónico, esteatorrea, diabetes y pérdida de peso de etiología inexplicable

Resultados

Conclusiones

Objetivo: Presentar un caso de un paciente femenino de 31 años con diagnóstico de pancreatitis crónica, describir el abordaje diagnóstico y procedimiento quirúrgico, así como revisión de la literatura de esta patología poco usual.



DEL 1 AL 5 DE MAYO, 2018

CONGRESO INTERNACIONAL DE
CIRUGÍA ENDOSCÓPICA
DR. ADRIÁN CARBAJAL RAMOS

BOCA DEL RÍO, VERACRUZ



ASOCIACIÓN MEXICANA DE CIRUGÍA ENDOSCÓPICA, A.C.

Procedimiento de Puestow en pancreatitis crónica

Autor: Zenteno Martínez Daisy Carolina/ Coautores: Flores Castro Carolina, Vázquez Pelcastre Raúl

Hospital Regional de Alta Especialidad de la Península de Yucatán



Introducción

Material y métodos

Resultados

Resultados

Conclusiones

- Se reporta el caso clínico de un paciente femenino de 31 años de edad quien desde hace 11 años inició con dolor abdominal de tipo cólico de predominio en epigastrio, fue diagnosticada con litiasis vesicular sintomática por lo que se le realiza colecistectomía abierta con pobre mejoría del dolor, se mantuvo con manejo sintomático durante 10 años. Hace 1 año presentó dolor abdominal intenso recurrente acompañado de intolerancia a la vía oral, y pérdida de peso de aproximadamente 7 kg en los últimos 4 meses. La TAC reportó páncreas de aspecto irregular con dilatación de conducto pancreático hasta 9 mm sin identificar proceso obstructivo; colangiografía con conducto de Wirsung de 11 mm. CPRE: con conducto pancreático dilatado en todo su trayecto con estenosis distal con colédoco de 10 mm, se colocó endoprotesis pancreática.



DEL 1 AL 5 DE MAYO, 2018

CONGRESO INTERNACIONAL DE
CIRUGÍA ENDOSCÓPICA
DR. ADRIÁN CARBAJAL RAMOS

BOCA DEL RÍO, VERACRUZ



ASOCIACIÓN MEXICANA DE CIRUGÍA ENDOSCÓPICA, A.C.

Procedimiento de Puestow en pancreatitis crónica

Autor: Zenteno Martínez Daisy Carolina/ Coautores: Flores Castro Carolina,
Vázquez Pelcastre Raúl

Hospital Regional de
Alta Especialidad de la
Península de Yucatán



Introducción


Material y métodos

Resultados

Resultados

Conclusiones

- Se realizó un procedimiento de Puestow con hallazgo de páncreas aumentado de tamaño, indurado, con conducto de Wirsug de 1 cm.



DEL 1 AL 5 DE MAYO, 2018

CONGRESO INTERNACIONAL DE
CIRUGÍA ENDOSCÓPICA
DR. ADRIÁN CARBAJAL RAMOS

BOCA DEL RÍO, VERACRUZ



ASOCIACIÓN MEXICANA DE CIRUGÍA ENDOSCÓPICA, A.C.

Procedimiento de Puestow en pancreatitis crónica

Autor: Zenteno Martínez Daisy Carolina/ Coautores: Flores Castro Carolina, Vázquez Pelcastre Raúl

Hospital Regional de Alta Especialidad de la Península de Yucatán



Introducción

Material y métodos

Resultados

Resultados

Conclusiones

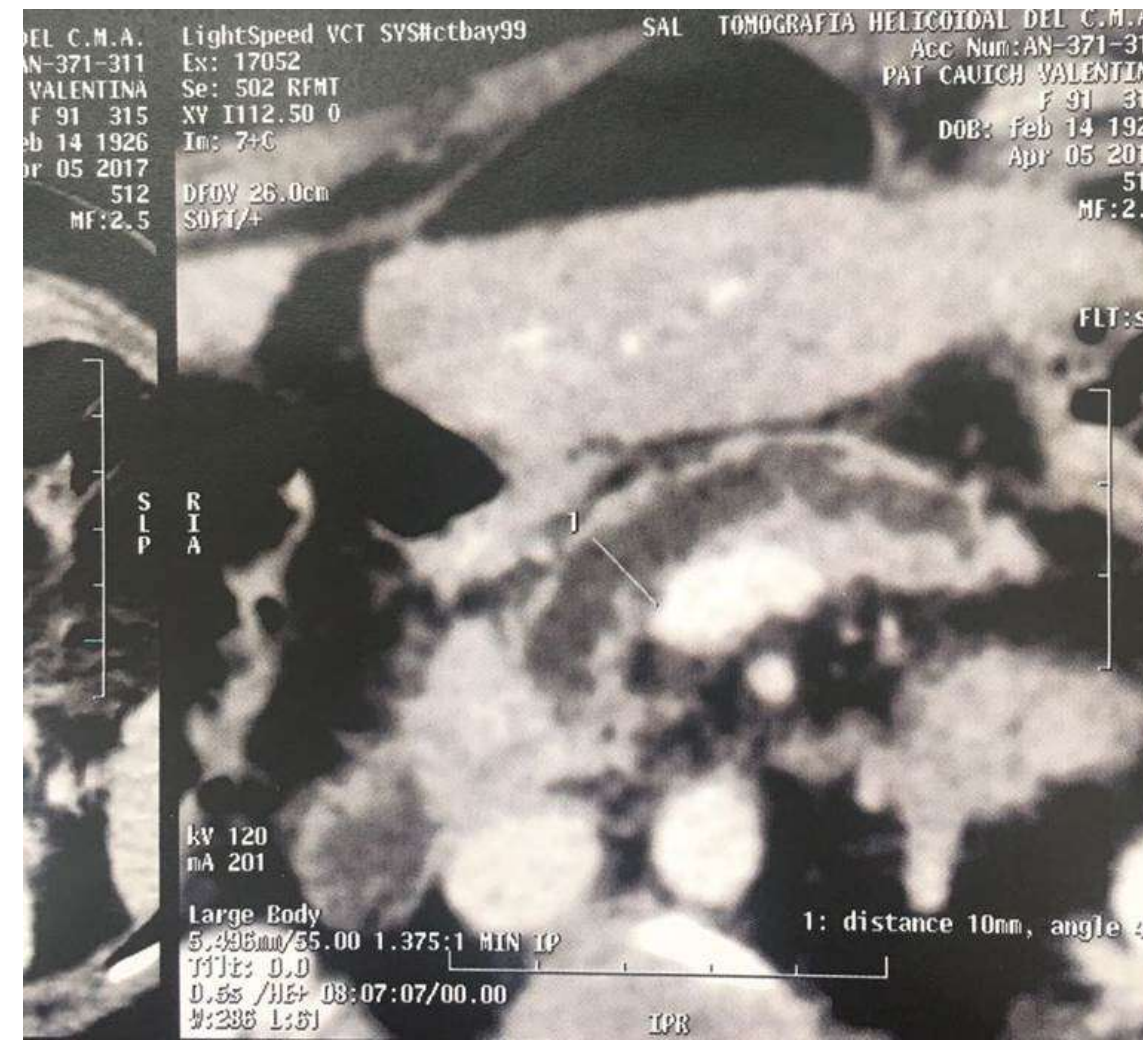
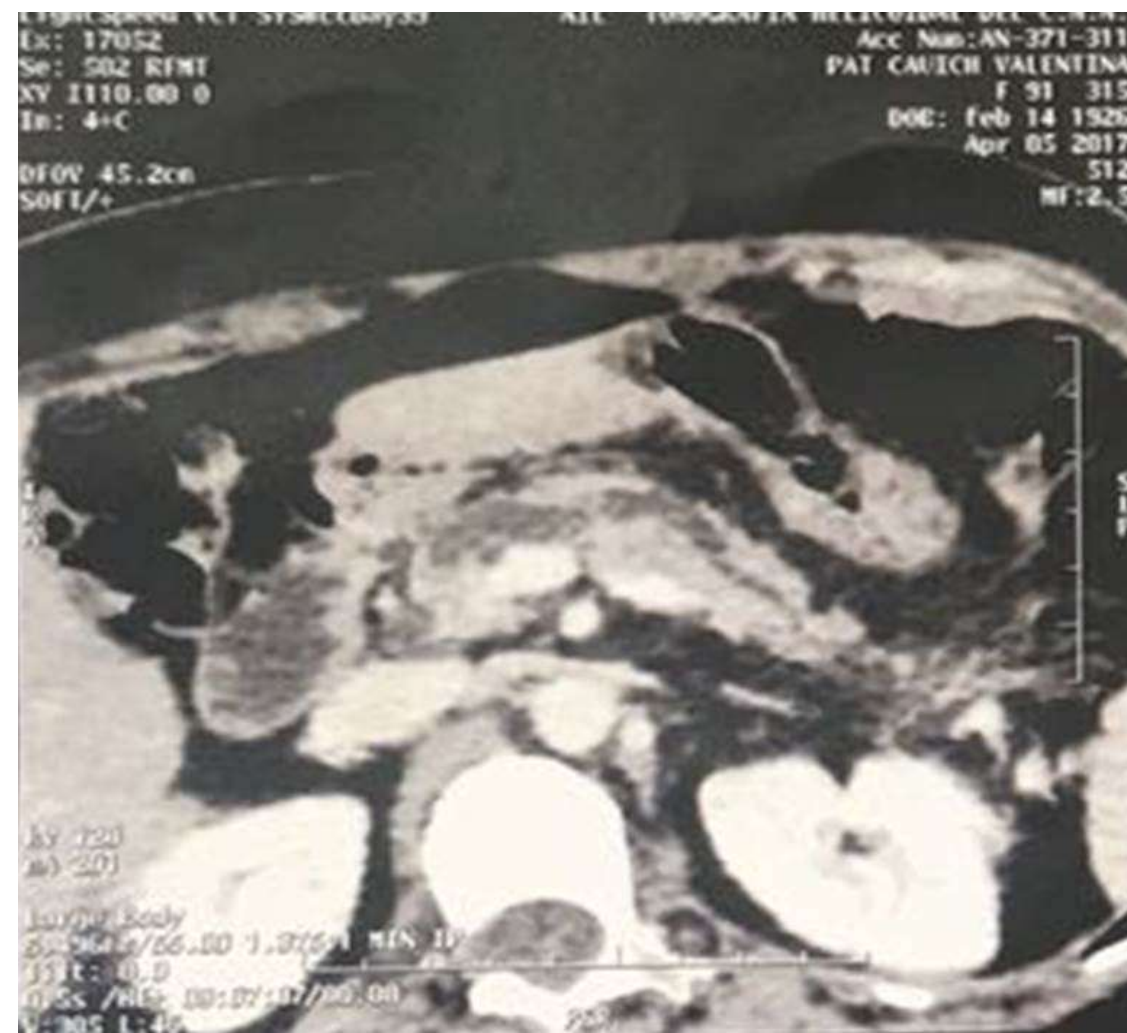

Figura 1 y 2 . TAC que muestra la dilatación del conducto pancreático

Operación de Puestow

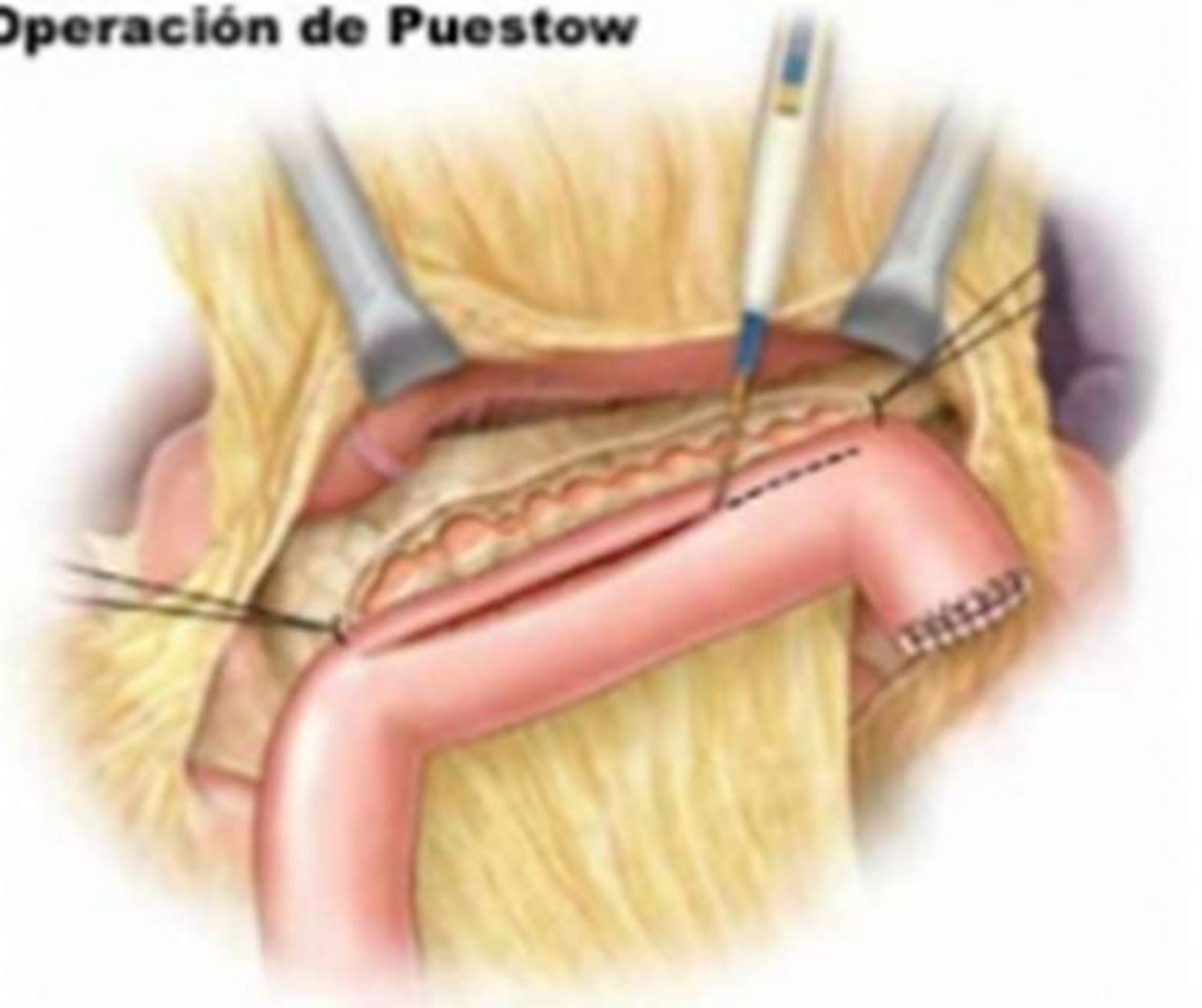

Figura 1 Procedimiento de Puestow



DEL 1 AL 5 DE MAYO, 2018

CONGRESO INTERNACIONAL DE CIRUGÍA ENDOSCÓPICA DR. ADRIÁN CARBAJAL RAMOS

BOCA DEL RÍO, VERACRUZ



ASOCIACIÓN MEXICANA DE CIRUGÍA ENDOSCÓPICA, A.C.

Procedimiento de Puestow en pancreatitis crónica

Autor: Zenteno Martínez Daisy Carolina/ Coautores: Flores Castro Carolina,
Vázquez Pelcastre

Hospital Regional de
Alta Especialidad de la
Península de Yucatán



Introducción

Material y métodos

Resultados

Resultados

Conclusiones

- Los tratamientos quirúrgicos para aliviar el dolor de la pancreatitis crónica se clasifican generalmente como reseccionales o descompresivos. Los autores que proponen la resección están a favor de eliminar la porción de páncreas con el tejido neural afectado, mientras que los que proponen procedimientos de drenaje muestran que la descompresión del sistema ductal afectado es suficiente. El tratamiento descompresivo con la pancreaticoyeyunostomía lateral por vía laparoscópica es el tratamiento ideal



DEL 1 AL 5 DE MAYO, 2018

CONGRESO INTERNACIONAL DE
CIRUGÍA ENDOSCÓPICA
DR. ADRIÁN CARBAJAL RAMOS

BOCA DEL RÍO, VERACRUZ