

ASOCIACIÓN MEXICANA DE CIRUGÍA ENDOSCÓPICA, A.C.



# Coristoma Hepático. Hallazgo en Colecistectomía Laparoscópica. Reporte de un caso.

José Luis Lemus-Gómez\*

Leonardo Alberto Barba-Valadez \*

Aldobeli Márquez-Betanzos\*

Adán Ramírez-Gaona\*

José Uehara-Navarrete\*\*


\*Hospital de Especialidades, Centro Médico Nacional Siglo XXI, Instituto Mexicano del Seguro Social, Ciudad de México, México.

\*\*Hospital General Regional No. 1, Instituto Mexicano del Seguro Social, Santiago de Querétaro, México.



CONGRESO INTERNACIONAL DE  
**CIRUGÍA ENDOSCÓPICA**  
DR. ADRIÁN CARBAJAL RAMOS

DEL 1 AL 5 DE MAYO, 2018 BOCA DEL RÍO, VERACRUZ



ASOCIACIÓN MEXICANA DE CIRUGÍA ENDOSCÓPICA, A.C.

# Coristoma Hepático. Hallazgo en Colectectomía Laparoscópica. Reporte de un caso.

Lemus Gómez JL, Barba Valadez LA, Márquez Betanzos A, Ramírez Gaona A, Uehara Navarrete J.



Introducción


Caso Clínico

Imágenes

Discusión

Conclusiones

- **Introducción:** Los coristomas hepáticos o hígados ectópicos, son anomalías extremadamente raras en el desarrollo que se pueden encontrar en cualquier parte del cuerpo y generalmente se localizan en el abdomen, el retroperitoneo y el tórax. Aunque su descripción es anecdótica, se ha reportado su presencia en la vesícula biliar, ligamentos hepáticos, diafragma, glándulas adrenales, páncreas, bazo y esófago, de mucha mayor rareza en la cicatriz umbilical, omento mayor, píloro y pericardio.
- **Objetivo:** Describir un caso clínico de coristoma hepático adherido a pared anterior de vesícula biliar, así como su etiología, cuadro clínico y conducta terapéutica.



ASOCIACIÓN MEXICANA DE CIRUGÍA ENDOSCÓPICA, A.C.

# Coristoma Hepático. Hallazgo en Colectomía Laparoscópica. Reporte de un caso.

Lemus Gómez JL, Barba Valadez LA, Márquez Betanzos A, Ramírez Gaona A, Uehara Navarrete J.



Introducción

Caso Clínico

Imágenes


Discusión

Conclusiones

Se trata de paciente femenino de 30 años de edad, sin antecedente de patología crónica de importancia, que ingresa para ser intervenida de forma programada, mediante colecistectomía laparoscópica, por presentar colecistitis crónica litiásica con antecedentes de dos cuadros de agudización.

Se realiza colecistectomía laparoscópica electiva, encontrando durante la operación, un fragmento liso de tejido de color marrón rojizo unido a la superficie anterior de la vesícula biliar, sin corresponder macroscópicamente a tejido inflamatorio. (Figura 1)

La paciente evoluciona satisfactoriamente por lo que se dio de alta 24 horas después de la cirugía. El reporte histopatológico reportó vesícula biliar con presencia de tejido hepático subseroso, consistente con hígado ectópico en pared vesicular (coristoma) y colecistitis crónica litiásica. (Figura 2)



ASOCIACIÓN MEXICANA DE CIRUGÍA ENDOSCÓPICA, A.C.

# Coristoma Hepático. Hallazgo en Colectectomía Laparoscópica. Reporte de un caso.

Lemus Gómez JL, Barba Valadez LA, Márquez Betanzos A, Ramírez Gaona A, Uehara Navarrete J.



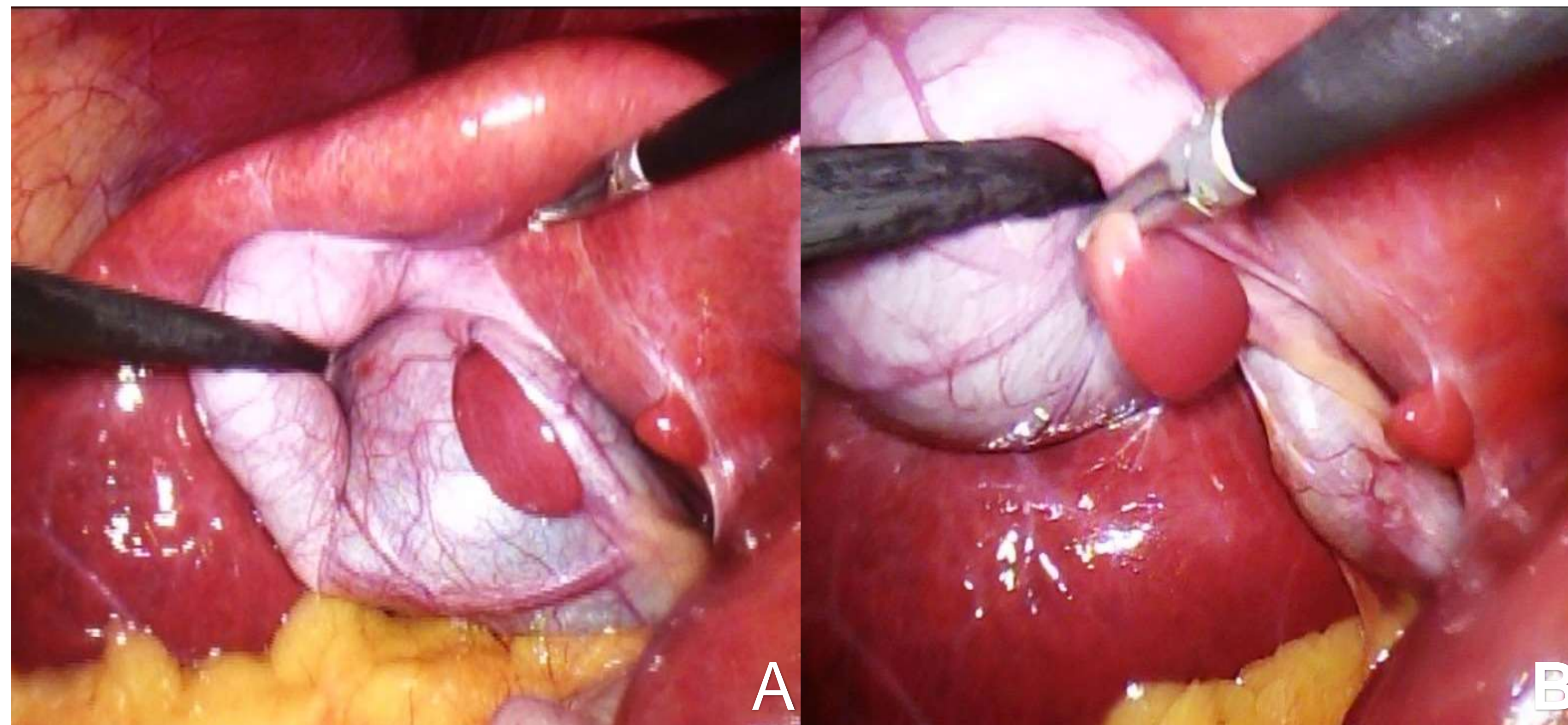
Introducción

Caso Clínico


Imágenes

Discusión

Conclusiones



**Figura 1. A.** Tejido ectópico ubicado en el cuerpo de la vesícula biliar correspondiente al coristoma hepático. **B.** Tracción del coristoma para observar que el tejido forma una lesión polipoide adherido a la serosa de la vesícula biliar.



ASOCIACIÓN MEXICANA DE CIRUGÍA ENDOSCÓPICA, A.C.

# Coristoma Hepático. Hallazgo en Colectectomía Laparoscópica. Reporte de un caso.

Lemus Gómez JL, Barba Valadez LA, Márquez Betanzos A, Ramírez Gaona A, Uehara Navarrete J.



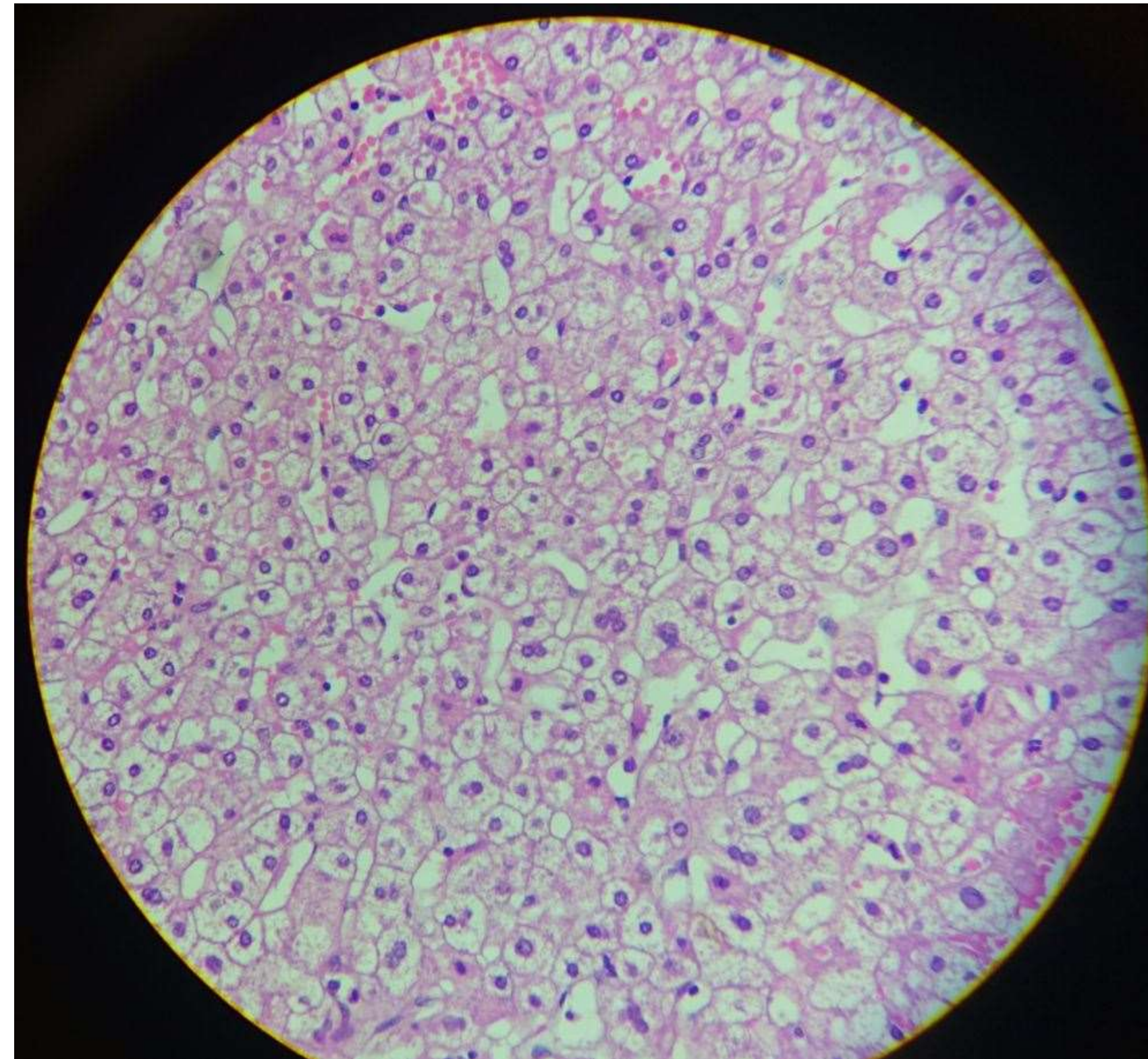
Introducción

Caso Clínico

Imágenes

Discusión

Conclusiones




**Figura 2.** Microfotografía del coristoma hepático que muestra arquitectura de lobulillo hepático, sin embargo, con ausencia de drenaje biliar.



DEL 1 AL 5 DE MAYO, 2018

CONGRESO INTERNACIONAL DE  
**CIRUGÍA ENDOSCÓPICA**  
DR. ADRIÁN CARBAJAL RAMOS

BOCA DEL RÍO, VERACRUZ



ASOCIACIÓN MEXICANA DE CIRUGÍA ENDOSCÓPICA, A.C.

# Coristoma Hepático. Hallazgo en Colectomía Laparoscópica. Reporte de un caso.

Lemus Gómez JL, Barba Valadez LA, Márquez Betanzos A, Ramírez Gaona A, Uehara Navarrete J.



Introducción

Caso Clínico

Imágenes

Discusión

Conclusiones

La presencia de hígado ectópico ha sido reportada en sitios extraabdominales y abdominales, siendo la vesícula biliar el sitio de mayor incidencia.

La incidencia reportada en otras localizaciones en la población varía entre 0.24-0.47%.

El coristoma unido a la vesícula biliar generalmente permanece asintomático y ocasionalmente se descubre durante laparoscopia.

Su identificación mediante estudios de imagen es casi nula, existe un pequeño porcentaje de aproximadamente el 2% en el que el diagnóstico puede realizarse a través de estudios de imagenología.


Hasta el 2007, se habían reportado 61 casos de coristoma hepático en la vesícula biliar. Sin embargo es destacable comentar que en México existen dos casos documentados de esta entidad, con características similares a las reportadas en nuestro caso, como hallazgos durante una colectomía laparoscópica y sin eventualidades en su tratamiento.



DEL 1 AL 5 DE MAYO, 2018

CONGRESO INTERNACIONAL DE  
**CIRUGÍA ENDOSCÓPICA**  
DR. ADRIÁN CARBAJAL RAMOS

BOCA DEL RÍO, VERACRUZ



ASOCIACIÓN MEXICANA DE CIRUGÍA ENDOSCÓPICA, A.C.

# Coristoma Hepático. Hallazgo en Colecistectomía Laparoscópica. Reporte de un caso.

Lemus Gómez JL, Barba Valadez LA, Márquez Betanzos A, Ramírez Gaona A, Uehara Navarrete J.



Introducción

Caso Clínico

Imágenes

Discusión

Conclusiones

El coristoma hepático en la vesícula biliar se debe a una anomalía del desarrollo embriológico del hígado que generalmente es asintomático, sin embargo y por su potencial degeneración maligna, debe ser resecado en cuanto se detecte. La colecistectomía laparoscópica es un abordaje seguro para resecar coristoma dependientes de la vesícula biliar.



DEL 1 AL 5 DE MAYO, 2018

CONGRESO INTERNACIONAL DE  
**CIRUGÍA ENDOSCÓPICA**  
DR. ADRIÁN CARBAJAL RAMOS

BOCA DEL RÍO, VERACRUZ