

ASOCIACIÓN MEXICANA DE CIRUGÍA ENDOSCÓPICA, A.C.



SECRETARÍA DE
SALUD

CDMX
CIUDAD DE MÉXICO
190 años

DRENAJE INTERNO POR CISTO-GASTRO ANASTOMOSIS DE PSEUDOQUISTE PANCREATICO: Reporte de un Caso

RICARDO OROZCO SANDOVAL, ANDRES RODRIGUEZ PARRA, ALDO JARAMILLO ROMERO, DANILO SOLORZANO VICUÑA, MARIO GUERRA FIGUEROA, JOSE MANUEL ROQUE PINEDA.

HOSPITAL GENERAL MILPA ALTA



CONGRESO INTERNACIONAL DE
CIRUGÍA ENDOSCÓPICA
DR. ADRIÁN CARBAJAL RAMOS

DEL 1 AL 5 DE MAYO, 2018

BOCA DEL RÍO, VERACRUZ



ASOCIACIÓN MEXICANA DE CIRUGÍA ENDOSCÓPICA, A.C.

DRENAJE INTERNO POR CISTO-GASTRO ANASTOMOSIS DE PSEUDOQUISTE PANCREATICO: Reporte de un Caso

RICARDO OROZCO SANDOVAL, ANDRES RODRIGUEZ PARRA, ALDO JARAMILLO ROMERO, DANILO SOLORZANO VICUÑA, MARIO GUERRA FIGUEROA, JOSE MANUEL ROQUE PINEDA.



SECRETARÍA DE SALUD

Introducción

Material y métodos

Resultados

Resultados

Conclusiones

- Las colecciones peri-pancreáticas representan un problema poco común en el manejo de pacientes con enfermedad pancreática. Existen diversos abordajes que han demostrado seguridad y aplicables sin embargo en algunas ocasiones no reproducibles en la mayoría de centros hospitalarios. Presentamos el caso de un paciente con pseudoquiste pancreático secundario a pancreatitis aguda lipémica tratado con drenaje interno por cisto-gastro anastomosis en un hospital de segundo nivel de atención en salud.
- Presentar el caso de un paciente tratado mediante cisto-gastro anastómosis con pseudoquiste pancreático intervenido de manera laparoscópica en el Hospital General Milpa Alta de la Ciudad de México



DEL 1 AL 5 DE MAYO, 2018

CONGRESO INTERNACIONAL DE
CIRUGÍA ENDOSCÓPICA
DR. ADRIÁN CARBAJAL RAMOS

BOCA DEL RÍO, VERACRUZ



ASOCIACIÓN MEXICANA DE CIRUGÍA ENDOSCÓPICA, A.C.

DRENAJE INTERNO POR CISTO-GASTRO ANASTOMOSIS DE PSEUDOQUISTE PANCREATICO: Reporte de un Caso

RICARDO OROZCO SANDOVAL, ANDRES RODRIGUEZ PARRA, ALDO JARAMILLO ROMERO, DANILO SOLORZANO VICUÑA, MARIO GUERRA FIGUEROA, JOSE MANUEL ROQUE PINEDA.



SECRETARÍA DE SALUD

Introducción

Material y métodos

Resultados

Resultados

Conclusiones

- Se trata de paciente masculino de 53 años con antecedente previo de pancreatitis aguda de origen lipémico 6 semanas antes de la valoración, que acude al servicio de urgencias con dolor abdominal en cuadrante superior, intolerancia a la vía oral náusea y vomito, estudios de laboratorio revelan discreta leucocitosis sin elevación de enzimas pancreáticas. Tras el antecedente se decide toma de tomografía abdominal contrastada en donde se identifica tumoración peripancreática con paredes definidas. Se decide drenaje interno laparoscópico



DEL 1 AL 5 DE MAYO, 2018

CONGRESO INTERNACIONAL DE
CIRUGÍA ENDOSCÓPICA
DR. ADRIÁN CARBAJAL RAMOS

BOCA DEL RÍO, VERACRUZ



ASOCIACIÓN MEXICANA DE CIRUGÍA ENDOSCÓPICA, A.C.

DRENAJE INTERNO POR CISTO-GASTRO ANASTOMOSIS DE PSEUDOQUISTE PANCREATICO: Reporte de un Caso

RICARDO OROZCO SANDOVAL, ANDRES RODRIGUEZ PARRA, ALDO JARAMILLO ROMERO, DANILO SOLORZANO VICUÑA, MARIO GUERRA FIGUEROA, JOSE MANUEL ROQUE PINEDA.



SECRETARÍA DE SALUD

Introducción

Material y métodos

Resultados

Resultados

Conclusiones


- El abordaje se realiza con 4 puertos ubicados como se describe a continuación: un trocar óptico supraumbilical, uno de 12 mm en flanco izquierdo y dos de 5 mm laterales a trocar óptico. Se realiza adherenciólisis con Ligasure[®], se realiza disección de ligamento gastro-cólico se expone lesión retroperitoneal que desplaza el cuerpo gástrico hacia cefálico, se aspira contenido obteniendo 300 cc de pus, a continuación se realiza apertura de pseudoquiste y de cara posterior de cuerpo gástrico se realiza anastomosis en dos planos con sutura monofilamento no absorbible. Se coloca drenaje. Tiempo de cirugía 150 min, sangrado transoperatorio 170 cc, paciente con adecuada evolución postoperatoria, se inicia dieta enteral en menos de 24 horas y se da de alta a las 72 horas. Paciente al mes de seguimiento asintomático.



DEL 1 AL 5 DE MAYO, 2018

CONGRESO INTERNACIONAL DE
CIRUGÍA ENDOSCÓPICA
DR. ADRIÁN CARBAJAL RAMOS

BOCA DEL RÍO, VERACRUZ



ASOCIACIÓN MEXICANA DE CIRUGÍA ENDOSCÓPICA, A.C.

DRENAJE INTERNO POR CISTO-GASTRO ANASTOMOSIS DE PSEUDOQUISTE PANCREATICO: Reporte de un Caso

RICARDO OROZCO SANDOVAL, ANDRES RODRIGUEZ PARRA, ALDO JARAMILLO ROMERO, DANILO SOLORIZANO VICUÑA, MARIO GUERRA FIGUEROA, JOSE MANUEL ROQUE PINEDA.



SECRETARÍA DE SALUD


Introducción

Material y métodos

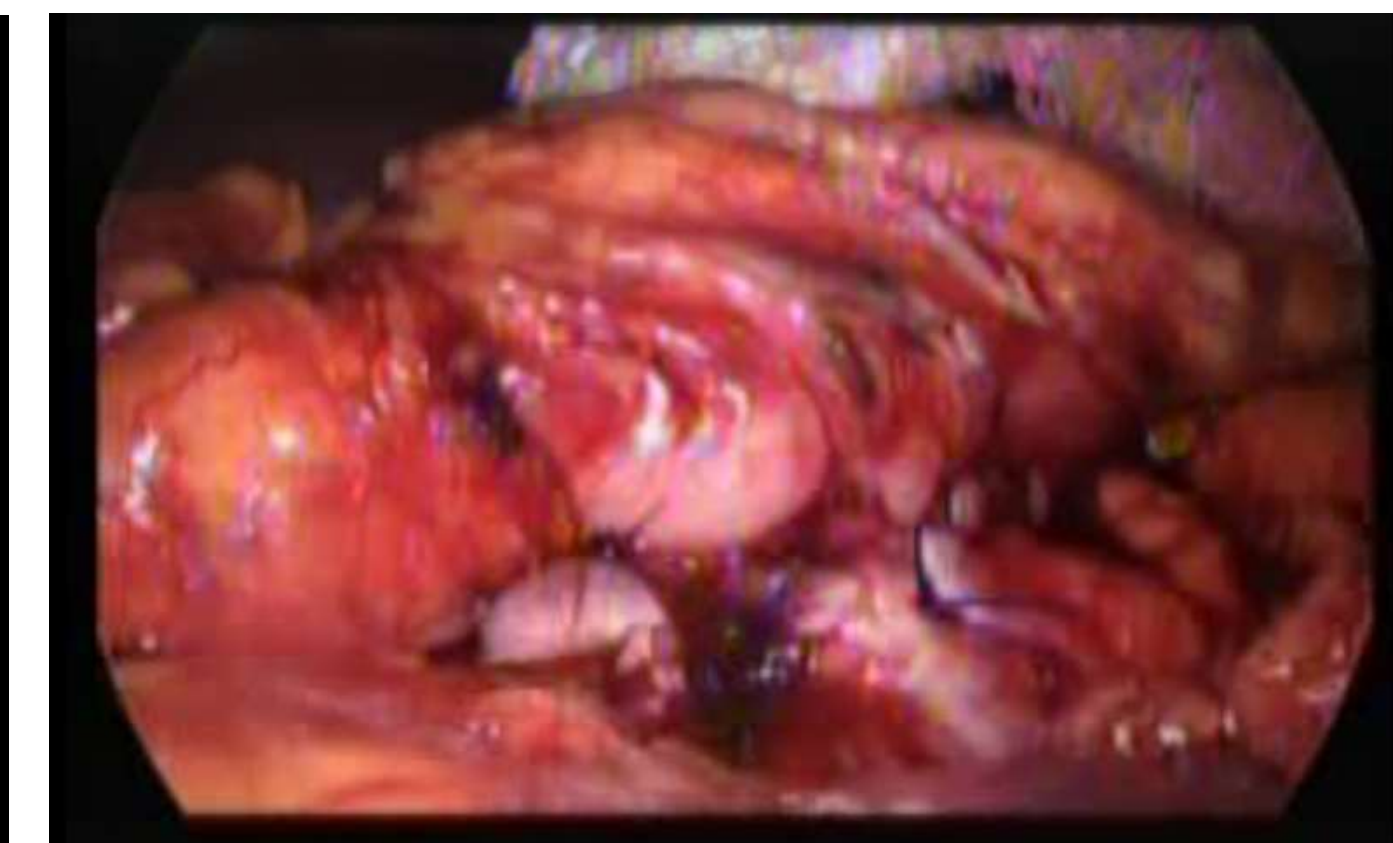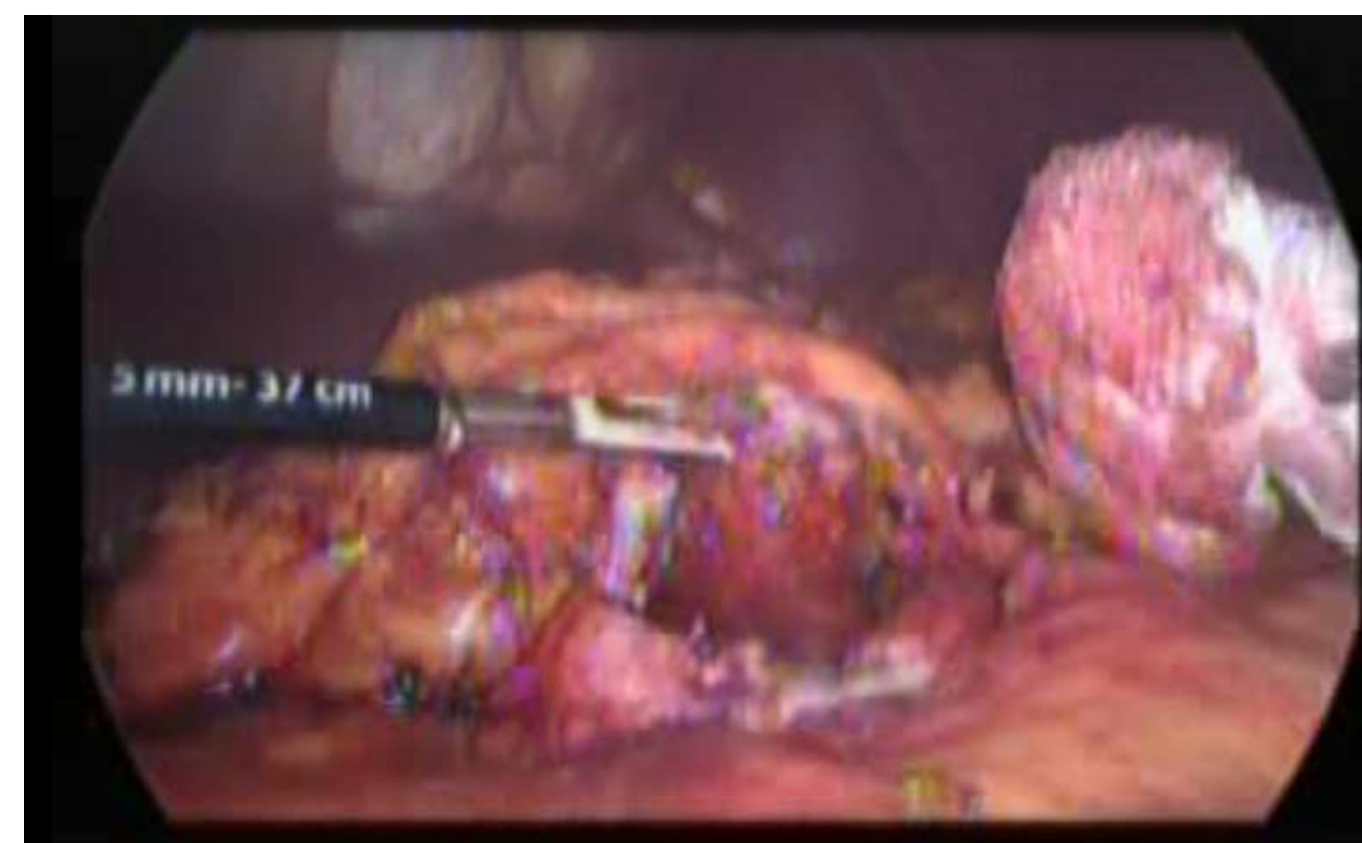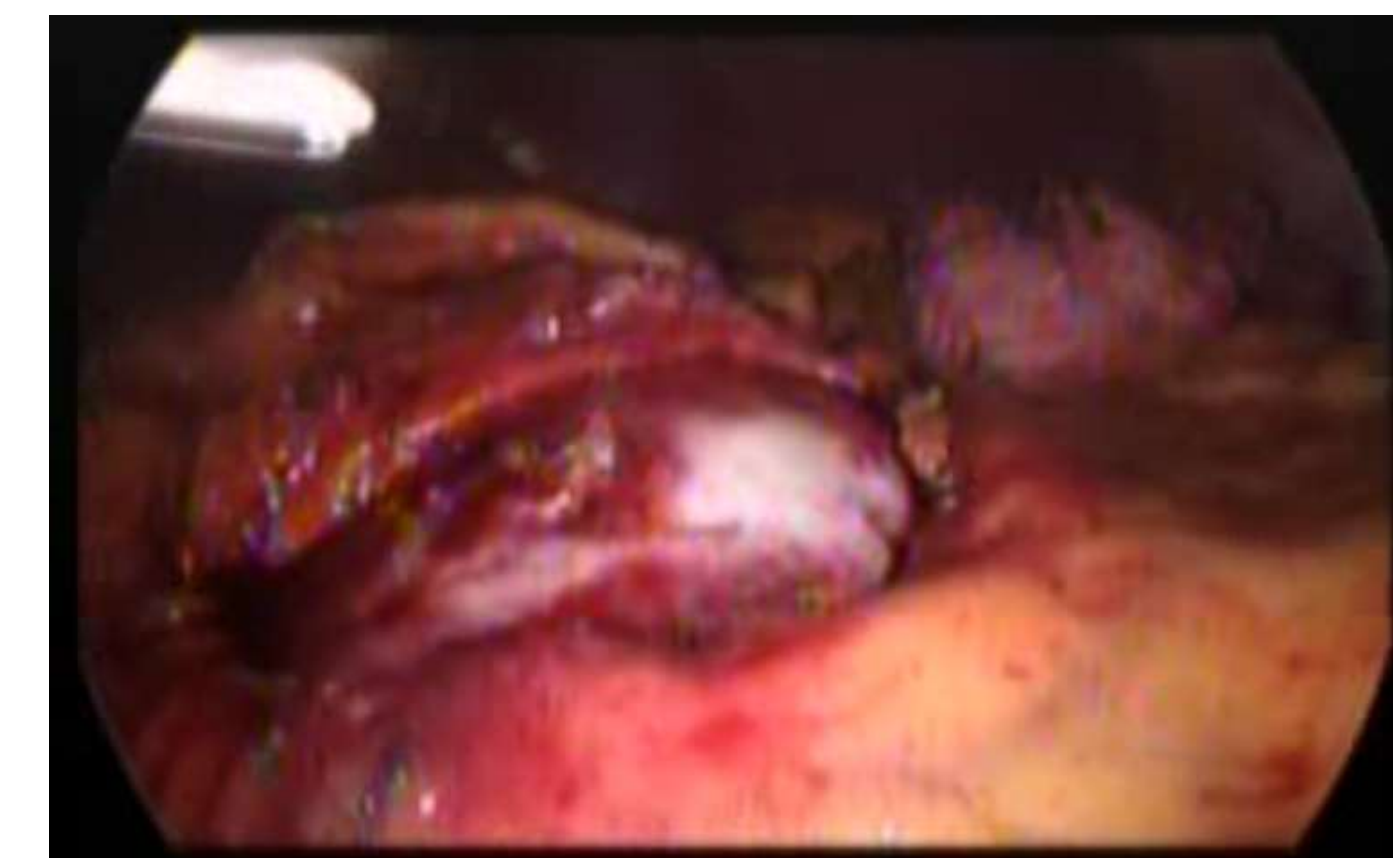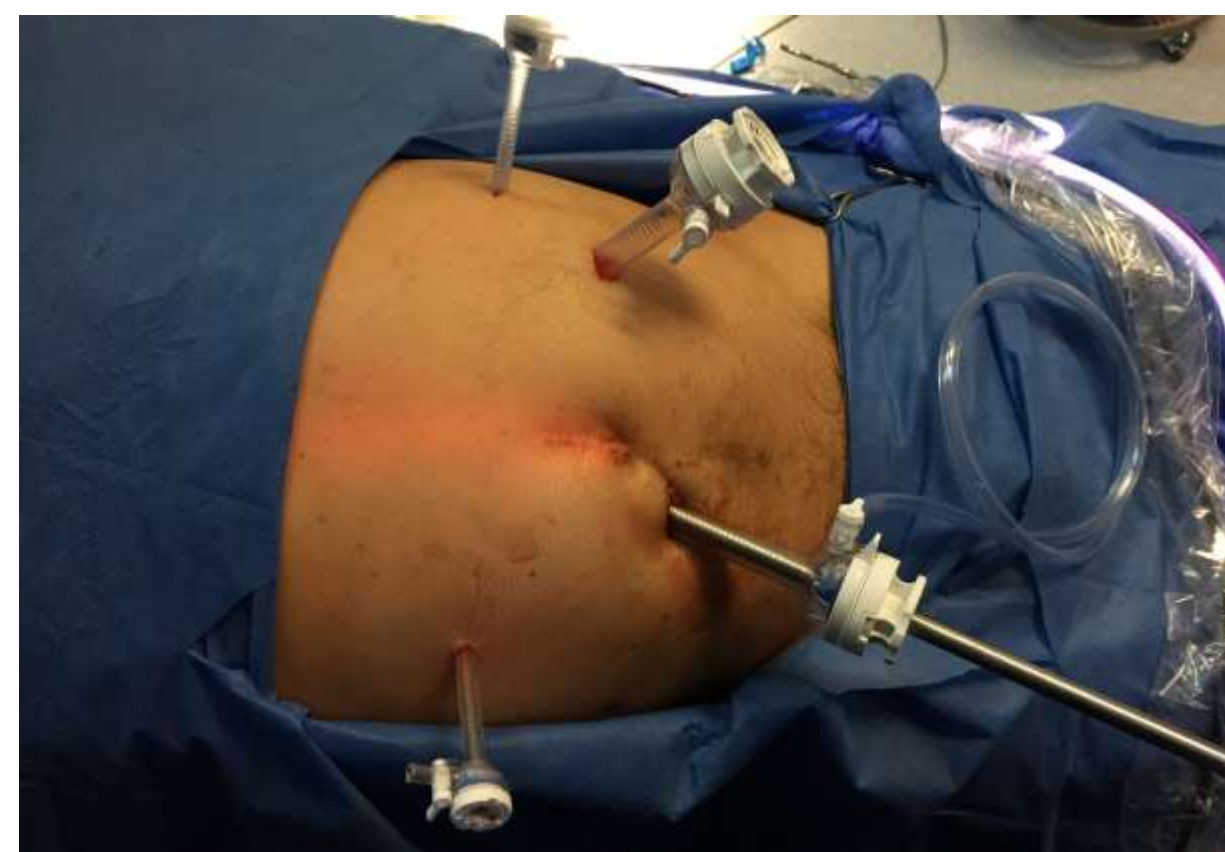Resultados

Resultados

Conclusiones



Tomografía con tumoración adyacente al páncreas.



CONGRESO INTERNACIONAL DE CIRUGÍA ENDOSCÓPICA
DR. ADRIÁN CARBAJAL RAMOS
DEL 1 AL 5 DE MAYO, 2018 BOCA DEL RÍO, VERACRUZ



ASOCIACIÓN MEXICANA DE CIRUGÍA ENDOSCÓPICA, A.C.

DRENAJE INTERNO POR CISTO-GASTRO ANASTOMOSIS DE PSEUDOQUISTE PANCREATICO: Reporte de un Caso

RICARDO OROZCO SANDOVAL, ANDRES RODRIGUEZ PARRA, ALDO JARAMILLO ROMERO, DANILO
SOLORZANO VICUÑA, MARIO GUERRA FIGUEROA, JOSE MANUEL ROQUE PINEDA.



SECRETARÍA DE
SALUD

Introducción

Material y métodos

Resultados

Resultados

Conclusiones

- Los drenajes quirúrgicos en los casos de colecciones peri-pancreáticas son seguros y reproducibles sobre todo en instituciones en los que no se cuenta con intervencionismo o endoscopia terapéutica por lo que constituye un arsenal importante para el manejo de este tipo de patologías.



DEL 1 AL 5 DE MAYO, 2018

CONGRESO INTERNACIONAL DE
CIRUGÍA ENDOSCÓPICA
DR. ADRIÁN CARBAJAL RAMOS

BOCA DEL RÍO, VERACRUZ