

ASOCIACIÓN MEXICANA DE CIRUGÍA ENDOSCÓPICA, A.C.



ENTEROSCOPIA TRANSOPERATORIA COMO MÉTODO DIAGNÓSTICO Y TERAPÉUTICO EN EL SANGRADO DE TUBO DIGESTIVO DE ORIGEN OSCURO

Dr. Jesús Ignacio Vasquez Romero, Dr. Jun Carlos Orellana Parra, Dr. Alex Simón Mendoza, Dr. Mario Alberto Ibarra Partido, Dra. Azucena Reyes Hernández

Hospital Ángeles Metropolitano



CONGRESO INTERNACIONAL DE
CIRUGÍA ENDOSCÓPICA
DR. ADRIÁN CARBAJAL RAMOS

DEL 1 AL 5 DE MAYO, 2018 BOCA DEL RÍO, VERACRUZ



ASOCIACIÓN MEXICANA DE CIRUGÍA ENDOSCÓPICA, A.C.

ENTEROSCOPIA TRANSOPERATORIA COMO MÉTODO DIAGNÓSTICO Y TERAPÉUTICO EN EL SANGRADO DE TUBO DIGESTIVO DE ORIGEN OSCURO

AutDr. Jesús Ignacio Vasquez Romero, Dr. Jun Carlos Orellana Parra, Dr. Alex Simón Mendoza, Dr. Mario Alberto Ibarra Partido, Dra. Azucena Reyes Hernández



Introducción


- La *hemorragia gastrointestinal oculta* (HGO) se define como la existencia de un test de sangre oculta en heces positivo o anemia ferropénica, sin que se haya evidenciado sangre macroscópicamente en las heces. Cuando el origen de esta hemorragia no logra filiarse tras estudio inicial con panendoscopia, colonoscopia y estudio radiológico de intestino delgado, y el sangrado es persistente o recurrente, el término empleado es *hemorragia gastrointestinal de origen oscuro*.
- Las guías de tratamiento de hemorragia de intestino delgado recomiendan enteroscopia transoperatoria en pacientes cuyo diagnóstico se halle entorpecido por cirugías previas o condiciones abdominales especiales o en pacientes a quien se les haya ya realizado estudio endoscópico *second look*.

Material y métodos

Resultados

Resultados

Conclusiones



ASOCIACIÓN MEXICANA DE CIRUGÍA ENDOSCÓPICA, A.C.

ENTEROSCOPIA TRANSOPERATORIA COMO MÉTODO DIAGNÓSTICO Y TERAPÉUTICO EN EL SANGRADO DE TUBO DIGESTIVO DE ORIGEN OSCURO

AutDr. Jesús Ignacio Vasquez Romero, Dr. Jun Carlos Orellana Parra, Dr. Alex Simón Mendoza, Dr. Mario Alberto Ibarra Partido, Dra. Azucena Reyes Hernández



Introducción

Material y métodos

Resultados

Resultados

Conclusiones

- Se realizo análisis de un caso clínico mediante la revisión del curso clínico y estudios de un paciente con sangrado de origen oscuro.



DEL 1 AL 5 DE MAYO, 2018

CONGRESO INTERNACIONAL DE
CIRUGÍA ENDOSCÓPICA
DR. ADRIÁN CARBAJAL RAMOS

BOCA DEL RÍO, VERACRUZ



ASOCIACIÓN MEXICANA DE CIRUGÍA ENDOSCÓPICA, A.C.

ENTEROSCOPIA TRANSOPERATORIA COMO MÉTODO DIAGNÓSTICO Y TERAPÉUTICO EN EL SANGRADO DE TUBO DIGESTIVO DE ORIGEN OSCURO

AutDr. Jesús Ignacio Vasquez Romero, Dr. Jun Carlos Orellana Parra, Dr. Alex Simón Mendoza, Dr. Mario Alberto Ibarra Partido, Dra. Azucena Reyes Hernández



Introducción


Material y métodos

Resultados

Resultados

Conclusiones

- Paciente masculino de 55 años de edad con sangrado de tubo digestivo bajo al cual se realiza protocolo de estudio con panendoscopia y colonoscopia en dos ocasiones, con diagnóstico de anemia aguda secundario a sangrado de tubo digestivo y diverticulosis, sin embargo por las características del sangrado de tubo digestivo medio por lo que se realizó enteroscopia anterograda y retrograda sin identificar algún sangrado activo, se realizó sigmoidectomía laparoscópica con entero entero anastomosis y enteroscopia transoperatoria sin complicaciones, a las 12 hrs del posquirúrgico el paciente continuo con hematoquezia (400ml) y se realizó colonoscopia de control, encontrando la línea de grapeo bien afrontada sin sangrado activo, se solicitó capsula endoscópica con resultado de yeyunopatía inflamatoria, ectasia vascular aislada en íleon, abundantes restos hemáticos en ciego, el paciente evolucionó hacia la mejoría manteniendo signos vitales estables por lo que se decide egresar con vigilancia estrecha.



ASOCIACIÓN MEXICANA DE CIRUGÍA ENDOSCÓPICA, A.C.

ENTEROSCOPIA TRANSOPERATORIA COMO MÉTODO DIAGNÓSTICO Y TERAPÉUTICO EN EL SANGRADO DE TUBO DIGESTIVO DE ORIGEN OSCURO

AutDr. Jesús Ignacio Vasquez Romero, Dr. Jun Carlos Orellana Parra, Dr. Alex Simón Mendoza, Dr. Mario Alberto Ibarra Partido, Dra. Azucena Reyes Hernández



Introducción

Material y métodos

Resultados

Resultados

Conclusiones

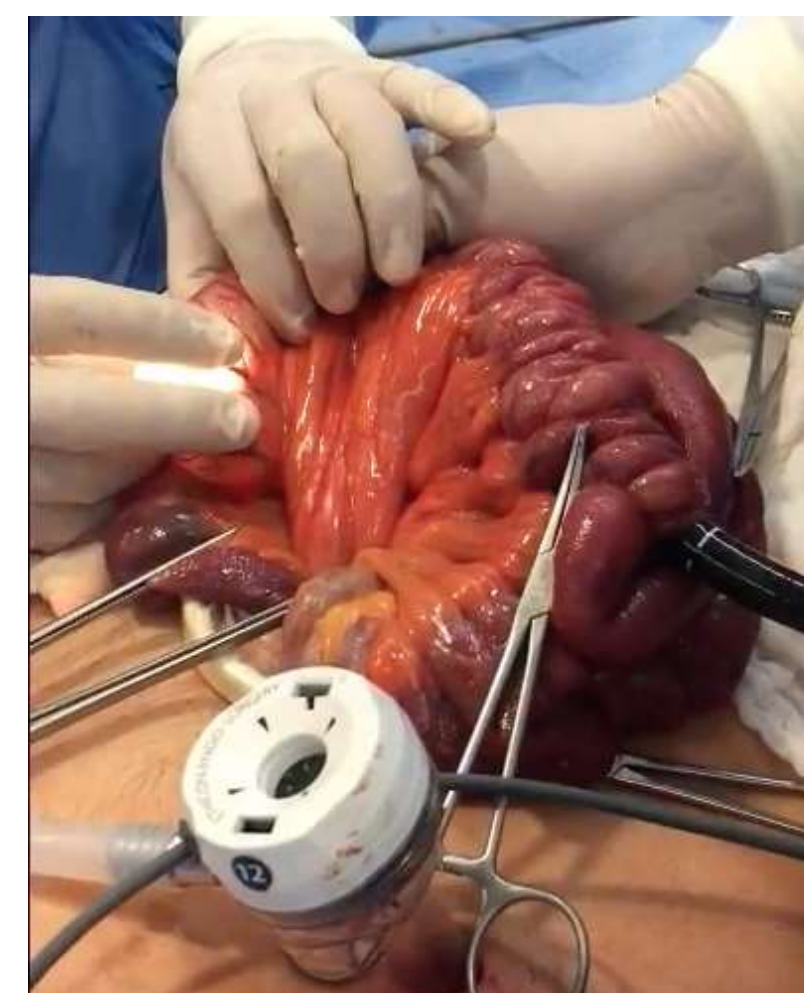
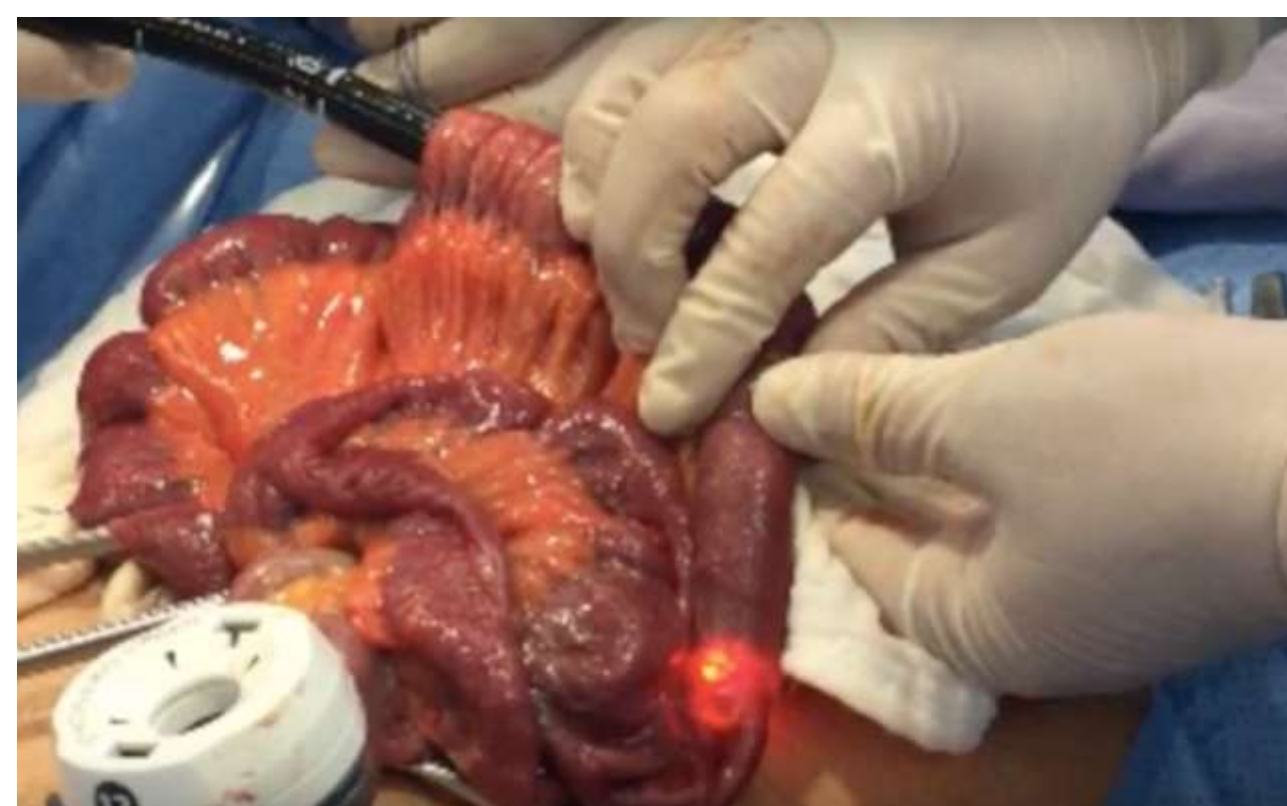
Figura 1, 2 y 3 Enteroscoia tranquirúrgica



CONGRESO INTERNACIONAL DE
CIRUGÍA ENDOSCÓPICA
DR. ADRIÁN CARBAJAL RAMOS
DEL 1 AL 5 DE MAYO, 2018 BOCA DEL RÍO, VERACRUZ



ASOCIACIÓN MEXICANA DE CIRUGÍA ENDOSCÓPICA, A.C.

ENTEROSCOPIA TRANSOPERATORIA COMO MÉTODO DIAGNÓSTICO Y TERAPÉUTICO EN EL SANGRADO DE TUBO DIGESTIVO DE ORIGEN OSCURO

AutDr. Jesús Ignacio Vasquez Romero, Dr. Jun Carlos Orellana Parra, Dr. Alex Simón Mendoza, Dr. Mario Alberto Ibarra Partido, Dra. Azucena Reyes Hernández



Introducción

Material y métodos

Resultados

Resultados

Conclusiones

- La hemorragia de origen oscuro es un reto para el diagnóstico y el manejo; con los avances tecnológicos actuales, es posible identificar el sitio de sangrado pero solo en el 90% de los casos, sin embargo el resto de los pacientes continúan siendo un reto para el diagnóstico y la terapéutica medica



DEL 1 AL 5 DE MAYO, 2018

CONGRESO INTERNACIONAL DE
CIRUGÍA ENDOSCÓPICA
DR. ADRIÁN CARBAJAL RAMOS

BOCA DEL RÍO, VERACRUZ