

ASOCIACIÓN MEXICANA DE CIRUGÍA ENDOSCÓPICA, A.C.



Abordaje Laparoscópico en el Trauma Cerrado de Abdomen

Dr. Arsenio Torres Delgado

Pérez CLF, Roldan VJA, Vela RG, Ortega ALR, Martínez LKL, Badillo RN

Corporativo Médico Quirúrgico Torres



CONGRESO INTERNACIONAL DE
CIRUGÍA ENDOSCÓPICA
DR. ADRIÁN CARBAJAL RAMOS

DEL 1 AL 5 DE MAYO, 2018

BOCA DEL RÍO, VERACRUZ



ASOCIACIÓN MEXICANA DE CIRUGÍA ENDOSCÓPICA, A.C.

Abordaje Laparoscópico en el Trauma Cerrado de Abdomen

Dr. Arsenio Torres Delgado

Pérez CLF, Roldan VJA, Vela RG, Ortega ALR, Martínez LKL, Badillo RN
Corporativo Medico Quirúrgico Torres



Introducción

Material y métodos

Resultados

Resultados

Conclusiones


- La era moderna de la cirugía laparoscópica ha traído importantes cambios en el tratamiento de las enfermedades quirúrgicas, con la posibilidad de convertir cualquier tipo de intervención quirúrgica a vía laparoscópica.
- Conocer un interesante caso de hemoperitoneo por trauma cerrado de abdomen resuelto por laparoscopia.



DEL 1 AL 5 DE MAYO, 2018

CONGRESO INTERNACIONAL DE
CIRUGÍA ENDOSCÓPICA
DR. ADRIÁN CARBAJAL RAMOS

BOCA DEL RÍO, VERACRUZ



ASOCIACIÓN MEXICANA DE CIRUGÍA ENDOSCÓPICA, A.C.

Abordaje Laparoscópico en el Trauma Cerrado de Abdomen

Dr. Arsenio Torres Delgado

Pérez CLF, Roldan VJA, Vela RG, Ortega ALR, Martínez LKL, Badillo RN
Corporativo Medico Quirúrgico Torres



Introducción

Material y métodos

Resultados

Resultados

Conclusiones


- Paciente masculino de 26 años de edad con dolor abdominal intenso secundario a trauma cerrado de abdomen con FAST compatible con hemoperitoneo, hemodinámicamente estable que se somete a procedimiento laparoscópico diagnóstico; con hallazgo de lesión hepática grado I, realizándose electrocauterización y colocación de material hemostático.



DEL 1 AL 5 DE MAYO, 2018

CONGRESO INTERNACIONAL DE
CIRUGÍA ENDOSCÓPICA
DR. ADRIÁN CARBAJAL RAMOS

BOCA DEL RÍO, VERACRUZ



ASOCIACIÓN MEXICANA DE CIRUGÍA ENDOSCÓPICA, A.C.

Abordaje Laparoscópico en el Trauma Cerrado de Abdomen

Dr. Arsenio Torres Delgado

Pérez CLF, Roldan VJA, Vela RG, Ortega ALR, Martínez LKL, Badillo RN

Corporativo Medico Quirúrgico Torres



Introducción

Material y métodos

Resultados

Resultados

Conclusiones


- El paciente evoluciona satisfactoriamente y se decidió el alta médica. Se realiza ultrasonido de control a las 72 horas sin hallazgo de líquido en cavidad, con incorporación a su vida laboral a los 7 días de postoperado.



DEL 1 AL 5 DE MAYO, 2018

CONGRESO INTERNACIONAL DE
CIRUGÍA ENDOSCÓPICA
DR. ADRIÁN CARBAJAL RAMOS

BOCA DEL RÍO, VERACRUZ



ASOCIACIÓN MEXICANA DE CIRUGÍA ENDOSCÓPICA, A.C.

Abordaje Laparoscópico en el Trauma Cerrado de Abdomen

Dr. Arsenio Torres Delgado

Pérez CLF, Roldan VJA, Vela RG, Ortega ALR, Martínez LKL, Badillo RN

Corporativo Medico Quirúrgico Torres



Introducción

Material y métodos

Resultados

Resultados

Conclusiones

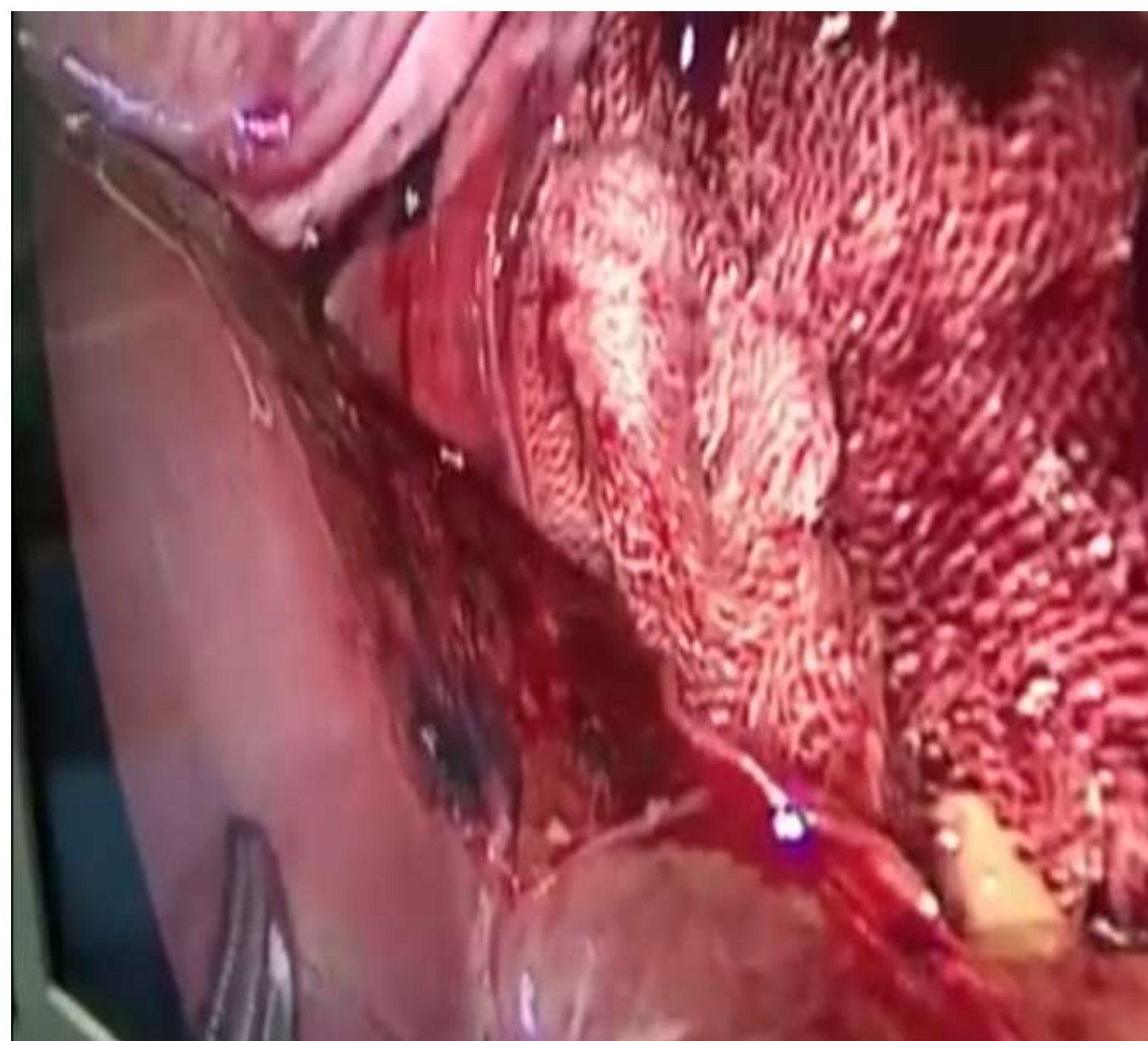


Figura 1 (Sangrado por laceración hepática)

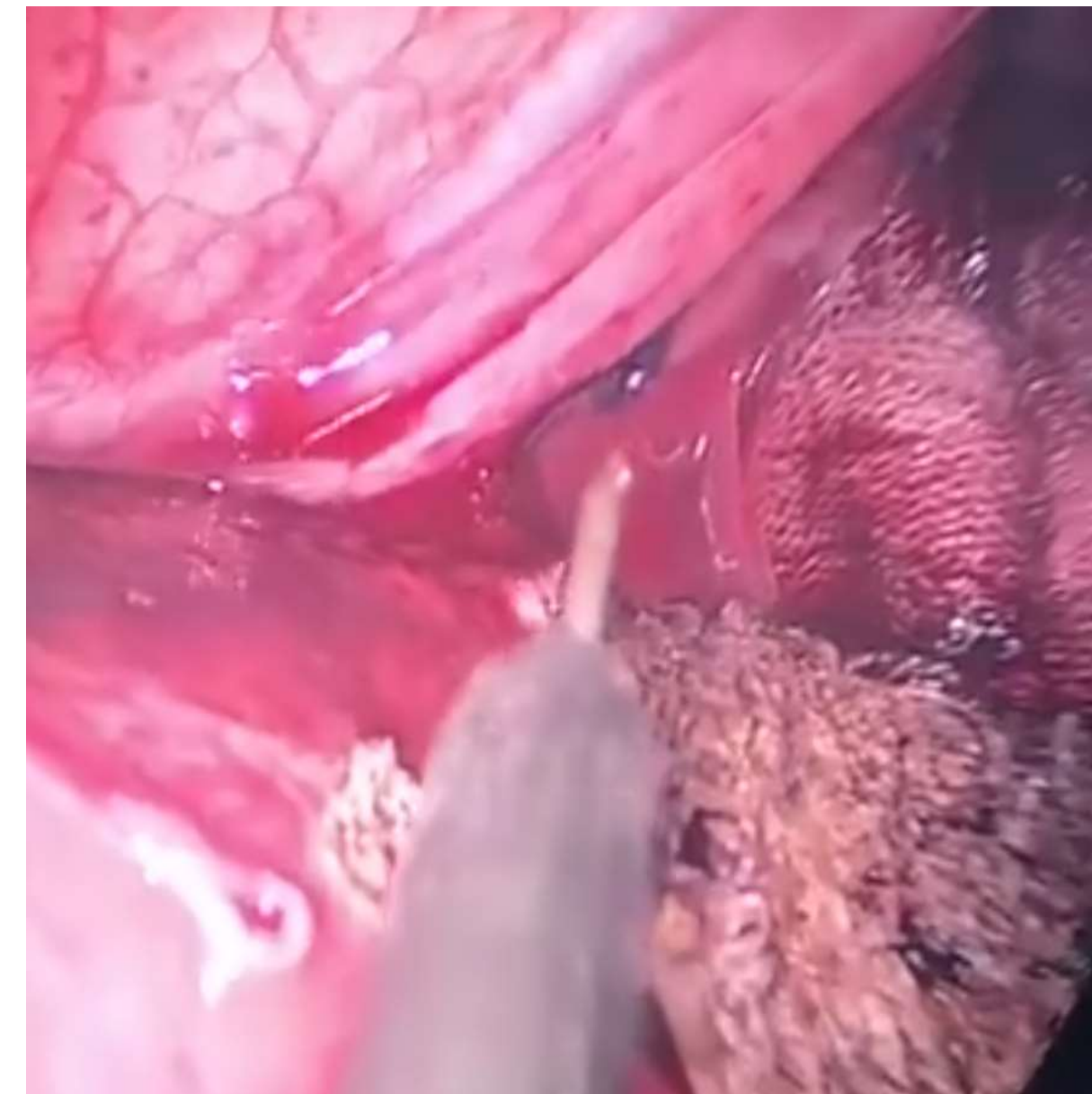


Figura 2 (Hemostasia con electrocauterio)

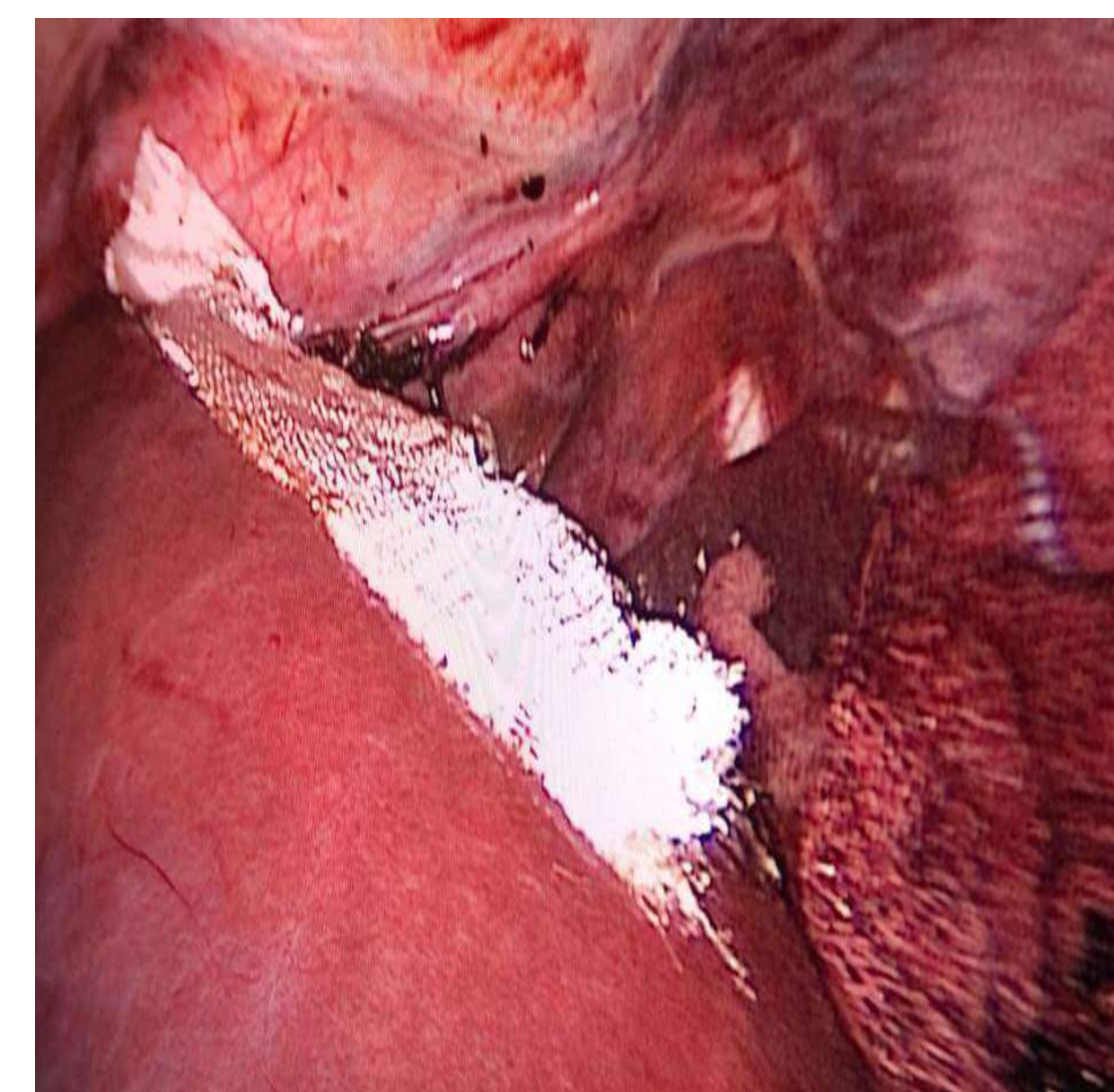



Figura 3 (Verificación de hemostasia)



CONGRESO INTERNACIONAL DE
CIRUGÍA ENDOSCÓPICA
DR. ADRIÁN CARBAJAL RAMOS
BOCA DEL RÍO, VERACRUZ



ASOCIACIÓN MEXICANA DE CIRUGÍA ENDOSCÓPICA, A.C.

Abordaje Laparoscópico en el Trauma Cerrado de Abdomen

Dr. Arsenio Torres Delgado

Pérez CLF, Roldan VJA, Vela RG, Ortega ALR, Martínez LKL, Badillo RN

Corporativo Medico Quirúrgico Torres



Introducción

Material y métodos

Resultados

Resultados

Conclusiones

- Con una correcta selección de pacientes y la oportuna experiencia del cirujano, los resultados son excelentes, y mejoran la cirugía abierta (menos infección de herida, complicaciones, estancia hospitalaria y dolor postoperatorio).



DEL 1 AL 5 DE MAYO, 2018

CONGRESO INTERNACIONAL DE
CIRUGÍA ENDOSCÓPICA
DR. ADRIÁN CARBAJAL RAMOS

BOCA DEL RÍO, VERACRUZ