

ASOCIACIÓN MEXICANA DE CIRUGÍA ENDOSCÓPICA, A.C.



# Drenaje de Absceso Hepático Amebiano por Laparoscopia

Dr. Arsenio Torres Delgado

Pérez CLF, Roldan VJA, Vela RG, Ortega ALR, Martínez LKL, Badillo RN

Corporativo Médico Quirúrgico Torres



CONGRESO INTERNACIONAL DE  
**CIRUGÍA ENDOSCÓPICA**  
DR. ADRIÁN CARBAJAL RAMOS

DEL 1 AL 5 DE MAYO, 2018 BOCA DEL RÍO, VERACRUZ



ASOCIACIÓN MEXICANA DE CIRUGÍA ENDOSCÓPICA, A.C.

# Drenaje de Absceso Hepático Amebiano por Laparoscopia

Dr. Arsenio Torres Delgado

Pérez CLF, Roldan VJA, Vela RG, Ortega ALR, Martínez LKL, Badillo RN

Corporativo Medico Quirúrgico Torres



## Introducción

## Material y métodos

## Resultados

## Resultados

## Conclusiones

- El drenaje percutáneo se considera la primera opción invasiva; sin embargo, existen condiciones en las que fracasa este procedimiento, especialmente debido a la densidad del contenido del absceso o por dificultades técnicas o logísticas para su realización; en estos pacientes está indicado el drenaje quirúrgico.
- Describir un caso de absceso hepático drenado por laparoscopia.



DEL 1 AL 5 DE MAYO, 2018

CONGRESO INTERNACIONAL DE  
**CIRUGÍA ENDOSCÓPICA**  
DR. ADRIÁN CARBAJAL RAMOS

BOCA DEL RÍO, VERACRUZ





ASOCIACIÓN MEXICANA DE CIRUGÍA ENDOSCÓPICA, A.C.

# Drenaje de Absceso Hepático Amebiano por Laparoscopia

Dr. Arsenio Torres Delgado

Pérez CLF, Roldan VJA, Vela RG, Ortega ALR, Martínez LKL, Badillo RN

Corporativo Medico Quirúrgico Torres



Introducción

Material y métodos

Resultados

Resultados

Conclusiones

- Masculino de 39 años de edad, quien ingresó al servicio de urgencias refiriendo una historia de 9 días de evolución, con dolor abdominal localizado en hipocondrio derecho, que fue aumentando en intensidad hasta volverse intolerable, de carácter opresivo y continuo, irradiado en hemicinturón; acompañado de ictericia generalizada de una semana de evolución, y de fiebre no cuantificada el día anterior a su ingreso. Laboratorios con leucocitosis y USG hepático con lesión hipoecoica bien delimitada en los segmentos V y VIII.



DEL 1 AL 5 DE MAYO, 2018

CONGRESO INTERNACIONAL DE  
**CIRUGÍA ENDOSCÓPICA**  
DR. ADRIÁN CARBAJAL RAMOS

BOCA DEL RÍO, VERACRUZ



ASOCIACIÓN MEXICANA DE CIRUGÍA ENDOSCÓPICA, A.C.

# Drenaje de Absceso Hepático Amebiano por Laparoscopia

Dr. Arsenio Torres Delgado

Pérez CLF, Roldan VJA, Vela RG, Ortega ALR, Martínez LKL, Badillo RN

Corporativo Medico Quirúrgico Torres



Introducción

Material y métodos

Resultados

Resultados

Conclusiones

- En el transoperatorio se valora las paredes del absceso se encontró que se trataba de absceso único con paredes cubiertas por material fibrinopurulento. Se colocó un drenaje tipo Saratoga en el lecho del absceso, el cual fue exteriorizado a nivel subcostal y línea axilar anterior, con control tomográfico con evolución satisfactoria.




DEL 1 AL 5 DE MAYO, 2018

CONGRESO INTERNACIONAL DE  
**CIRUGÍA ENDOSCÓPICA**  
DR. ADRIÁN CARBAJAL RAMOS

BOCA DEL RÍO, VERACRUZ





ASOCIACIÓN MEXICANA DE CIRUGÍA ENDOSCÓPICA, A.C.

# Drenaje de Absceso Hepático Amebiano por Laparoscopia

Dr. Arsenio Torres Delgado

Pérez CLF, Roldan VJA, Vela RG, Ortega ALR, Martínez LKL, Badillo RN  
Corporativo Medico Quirúrgico Torres



Introducción

Material y métodos

Resultados

Resultados

Conclusiones

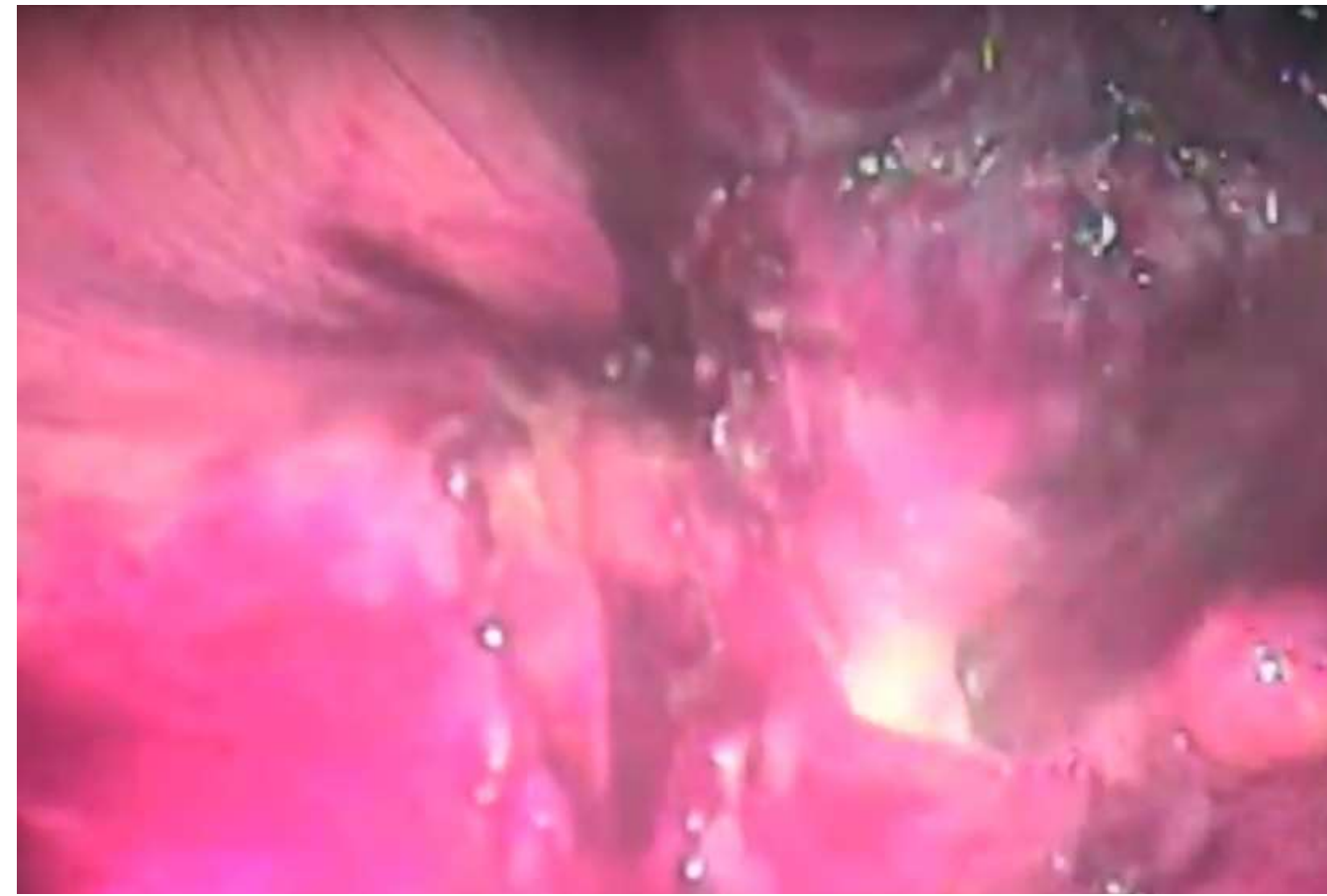


Figura 1 ( Hígado en la exploración por laparoscopia)

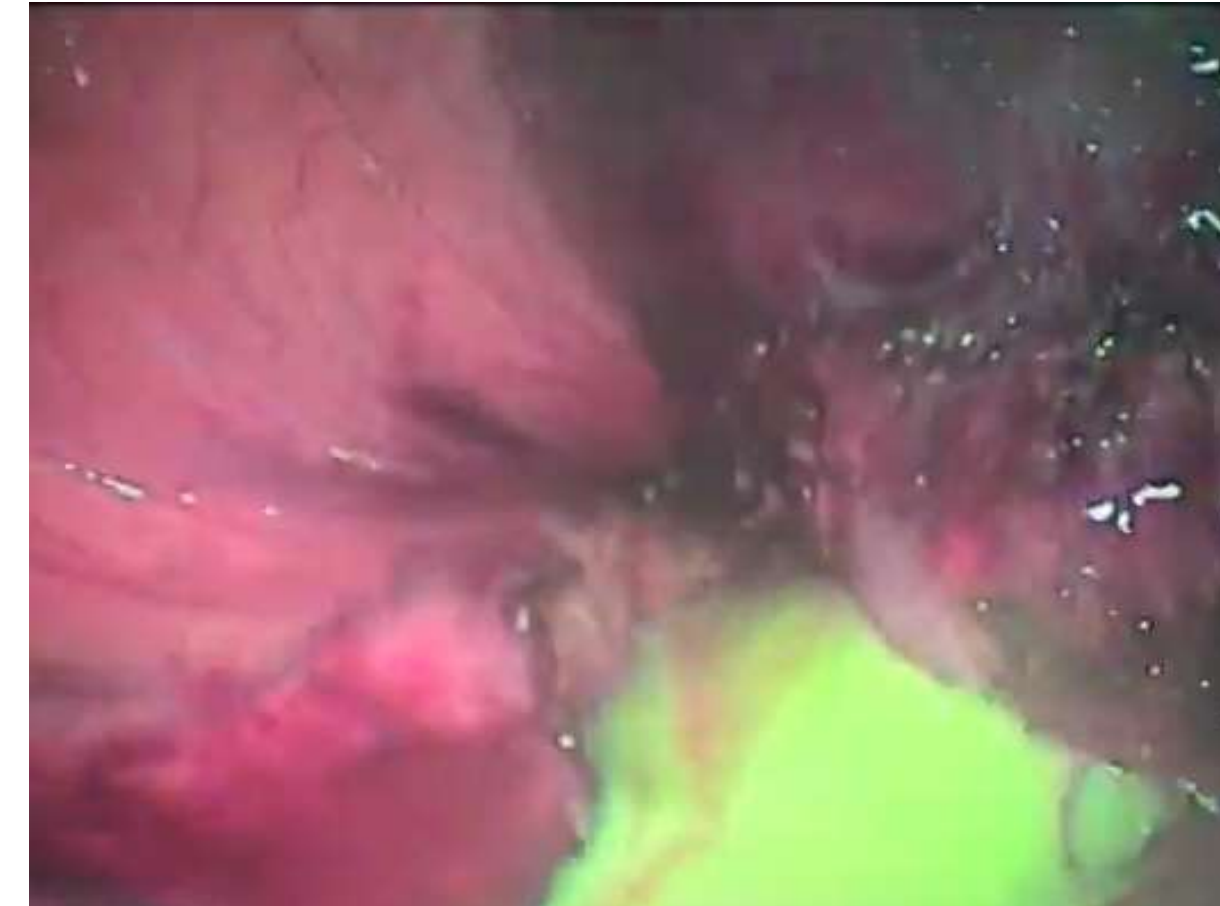

Figura 2 ( Salida de liquido purulento mediante aspiración)

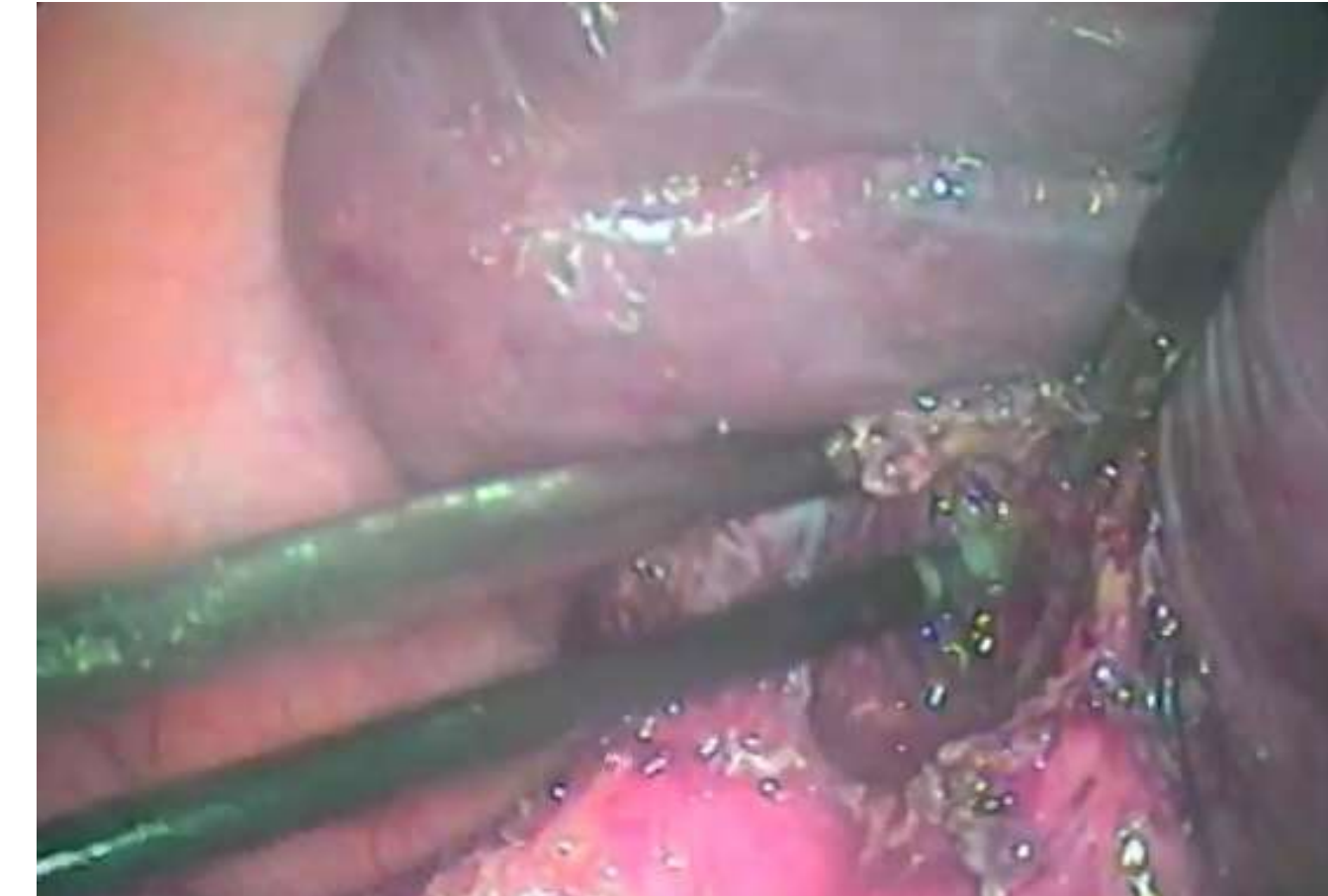


Figura 3 ( Verificación de hemostasia)



DEL 1 AL 5 DE MAYO, 2018

CONGRESO INTERNACIONAL DE  
**CIRUGÍA ENDOSCÓPICA**  
DR. ADRIÁN CARBAJAL RAMOS

BOCA DEL RÍO, VERACRUZ





ASOCIACIÓN MEXICANA DE CIRUGÍA ENDOSCÓPICA, A.C.

# Drenaje de Absceso Hepático Amebiano por Laparoscopia

Dr. Arsenio Torres Delgado

Pérez CLF, Roldan VJA, Vela RG, Ortega ALR, Martínez LKL, Badillo RN

Corporativo Medico Quirúrgico Torres



Introducción

Material y métodos

Resultados

Resultados

Conclusiones

- La laparoscopia es una opción más dentro del repertorio de abordajes quirúrgicos disponibles para el absceso hepático, con una recuperación más rápida y disminución de la estancia hospitalaria.



DEL 1 AL 5 DE MAYO, 2018

CONGRESO INTERNACIONAL DE  
**CIRUGÍA ENDOSCÓPICA**  
DR. ADRIÁN CARBAJAL RAMOS

BOCA DEL RÍO, VERACRUZ