

ASOCIACIÓN MEXICANA DE CIRUGÍA ENDOSCÓPICA, A.C.



REPARACIÓN DE HERNIA PARAESTOMAL CON TÉCNICA DE SUGARBAKER

Margain Treviño D., Romero Bañuelos E., Esparza Pallares M., Jean Silver
E., Hernández Peña R.

CENTRO MÉDICO ABC



CONGRESO INTERNACIONAL DE
CIRUGÍA ENDOSCÓPICA
DR. ADRIÁN CARBAJAL RAMOS

DEL 1 AL 5 DE MAYO, 2018

BOCA DEL RÍO, VERACRUZ



ASOCIACIÓN MEXICANA DE CIRUGÍA ENDOSCÓPICA, A.C.

REPARACIÓN DE HERNIA PARAESTOMAL CON TÉCNICA DE SUGARBAKER

Margain Treviño D., Romero Bañuelos E., Esparza Pallares M., Jean Silver E., Hernández Peña R.



Introducción

Material y métodos

Resultados

Resultados

Conclusiones


- Hernia Paraestomal (HP) es un tipo de hernia incisional que se forma junto con la apertura de la pared abdominal que se usa para exteriorizar el estoma, con el posible riesgo de encarcelación, estrangulación, isquemia y necrosis, así como formación de colecciones, manifestándose con dolor y deformidad de la pared abdominal. La incidencia reportada es de 50% a 2 años.
- Demostrar la viabilidad de la técnica de Sugarbaker para reparación de hernia parastomal.



DEL 1 AL 5 DE MAYO, 2018

CONGRESO INTERNACIONAL DE
CIRUGÍA ENDOSCÓPICA
DR. ADRIÁN CARBAJAL RAMOS

BOCA DEL RÍO, VERACRUZ



ASOCIACIÓN MEXICANA DE CIRUGÍA ENDOSCÓPICA, A.C.

REPARACIÓN DE HERNIA PARAESTOMAL CON TÉCNICA DE SUGARBAKER

Margain Treviño D., Romero Bañuelos E., Esparza Pallares M., Jean Silver E., Hernández Peña R.



Introducción

Material y métodos

Resultados

Resultados

Conclusiones


- Paciente femenino de 73 años de edad con antecedentes de importancia: Carcinoma papilar urotelial de bajo grado diagnosticado hace 7 años, tratado con procedimiento de Bricker. Inicia su padecimiento actual tres días previos a su internamiento con dolor abdominal en mesogastrio, de intensidad 8/10 EVA, con irradiación en hemicinturón, con dolor paraestomal. Acude al servicio de Urgencias, se realizan laboratorios con leucocitosis. Tomografía computada simple de abdomen: hernia paraestomal con contenido aparente de ciego. Se ingresa para tratamiento quirúrgico.



DEL 1 AL 5 DE MAYO, 2018

CONGRESO INTERNACIONAL DE
CIRUGÍA ENDOSCÓPICA
DR. ADRIÁN CARBAJAL RAMOS

BOCA DEL RÍO, VERACRUZ



ASOCIACIÓN MEXICANA DE CIRUGÍA ENDOSCÓPICA, A.C.

REPARACIÓN DE HERNIA PARAESTOMAL CON TÉCNICA DE SUGARBAKER

Margain Treviño D., Romero Bañuelos E., Esparza Pallares M., Jean Silver E., Hernández Peña R.



Introducción

Material y métodos

Resultados

Resultados

Conclusiones


- Se realiza laparoscopia diagnóstica encontrando adherencias asa-epiplón-pared abdominal, se realiza adherenciólisis extensa en hueco pélvico y se observa hernia paraestomal de 6x6x4cm, se reduce contenido intestinal sin datos de agudización o necrosis y hernia umbilical de 3x3x2cm. Se introduce malla de 37x28cms de poliéster monofilamento con colágeno absorbible, se fija a la pared abdominal con tackers de poliglactina 910 incluyendo el estoma con técnica de Sugarbaker sin complicaciones, dejando el asa de íleon en dirección pélvica con 5cms. libres de fijación de la malla paraherniaria. Adecuada evolución posoperatoria y egreso a domicilio sin complicaciones en día 5.



DEL 1 AL 5 DE MAYO, 2018

CONGRESO INTERNACIONAL DE
CIRUGÍA ENDOSCÓPICA
DR. ADRIÁN CARBAJAL RAMOS

BOCA DEL RÍO, VERACRUZ



ASOCIACIÓN MEXICANA DE CIRUGÍA ENDOSCÓPICA, A.C.

REPARACIÓN DE HERNIA PARAESTOMAL CON TÉCNICA DE SUGARBAKER

Margain Treviño D., Romero Bañuelos E., Esparza Pallares M., Jean Silver E., Hernández Peña R.



Introducción

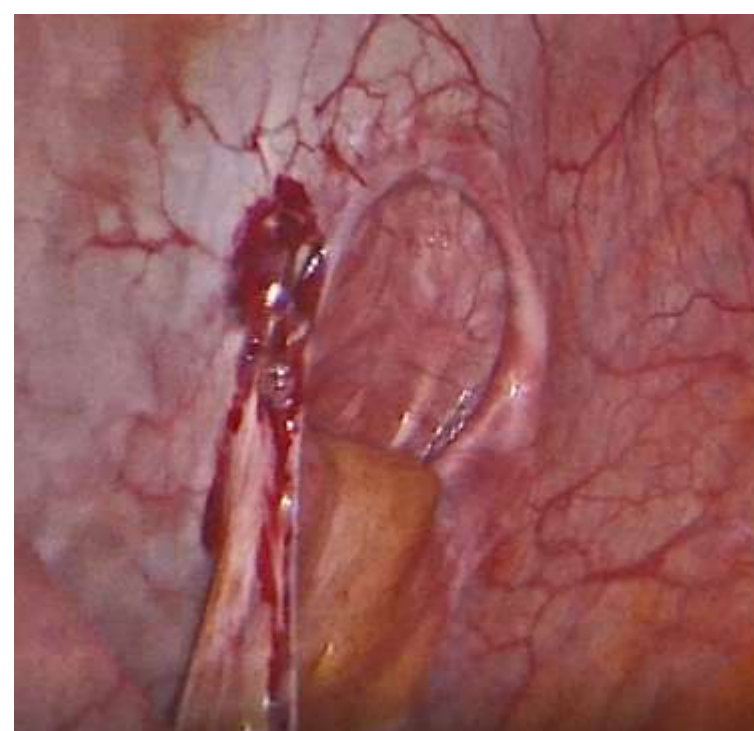
Material y métodos

Resultados

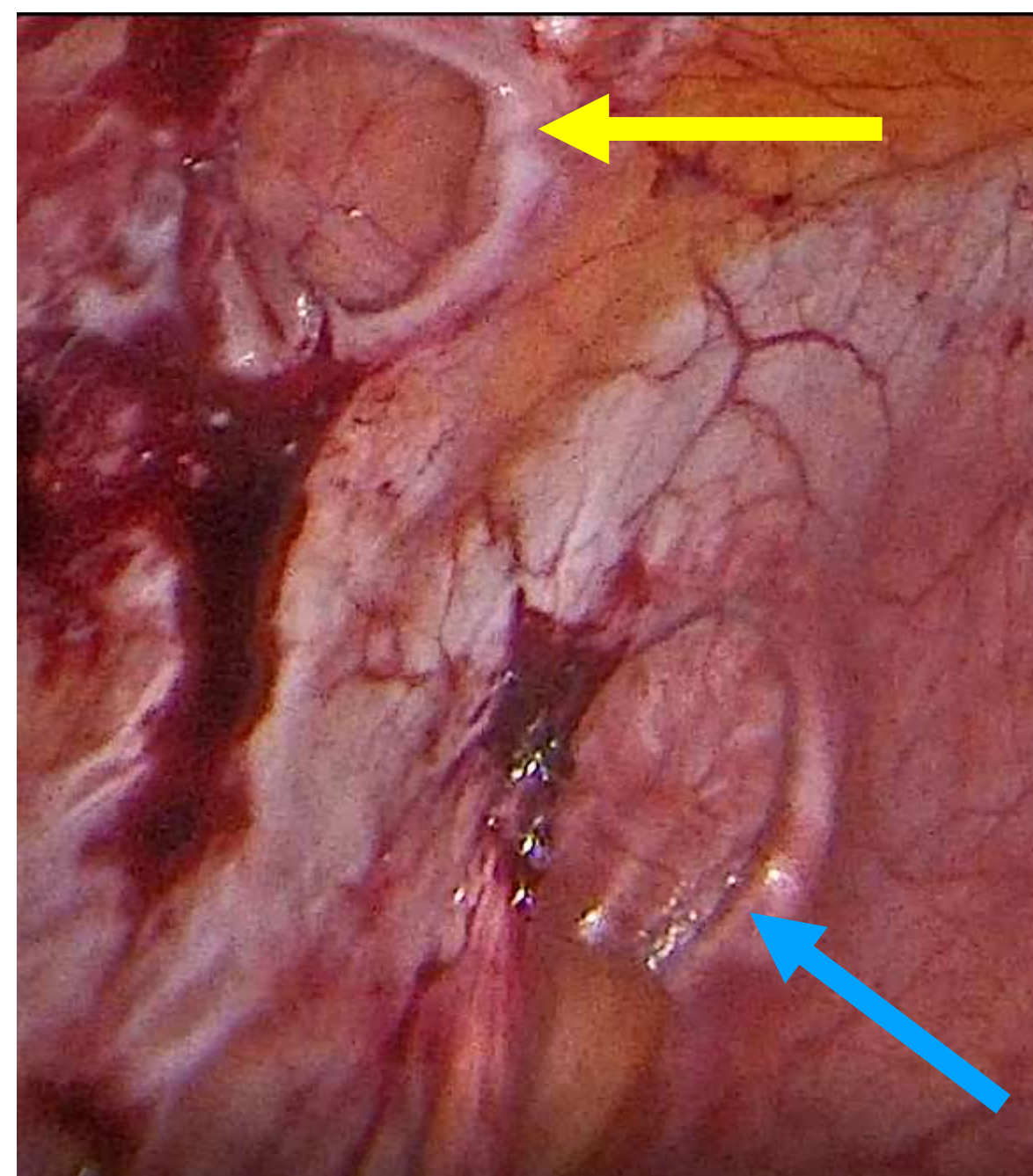
Resultados

Conclusiones

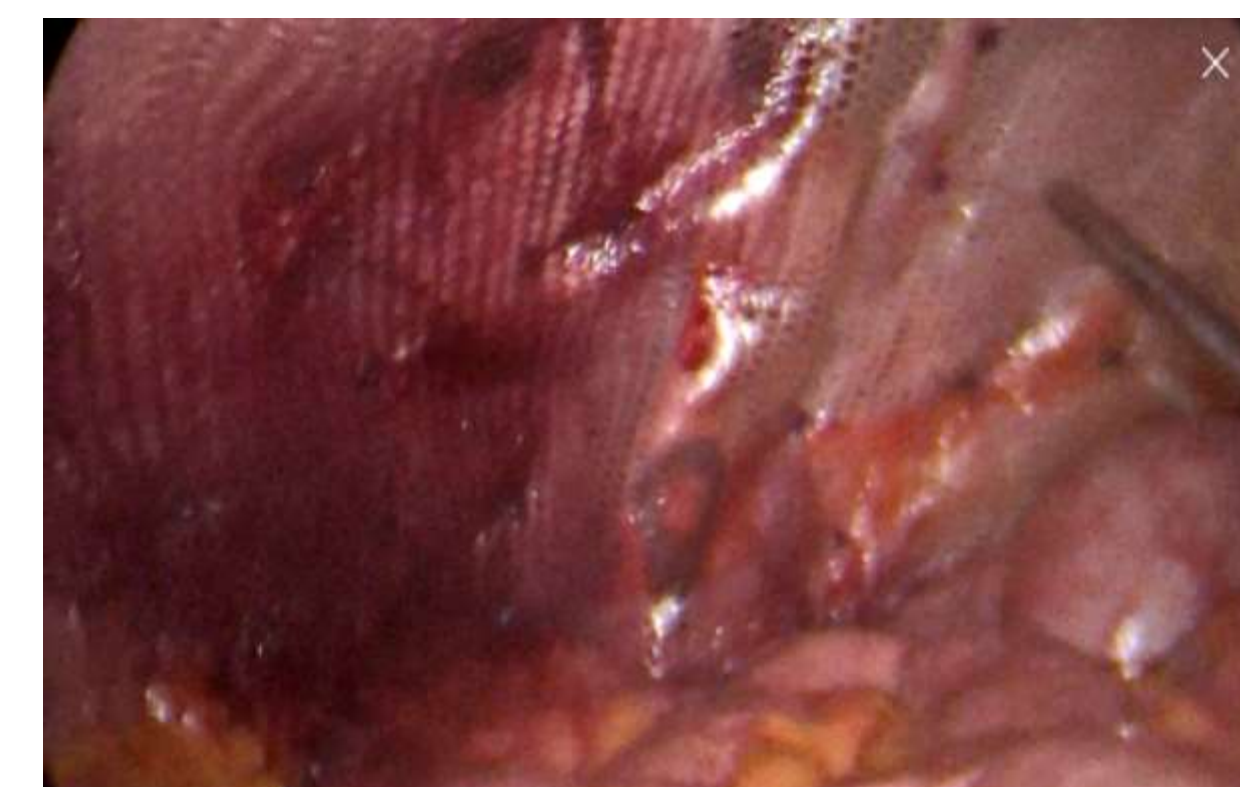
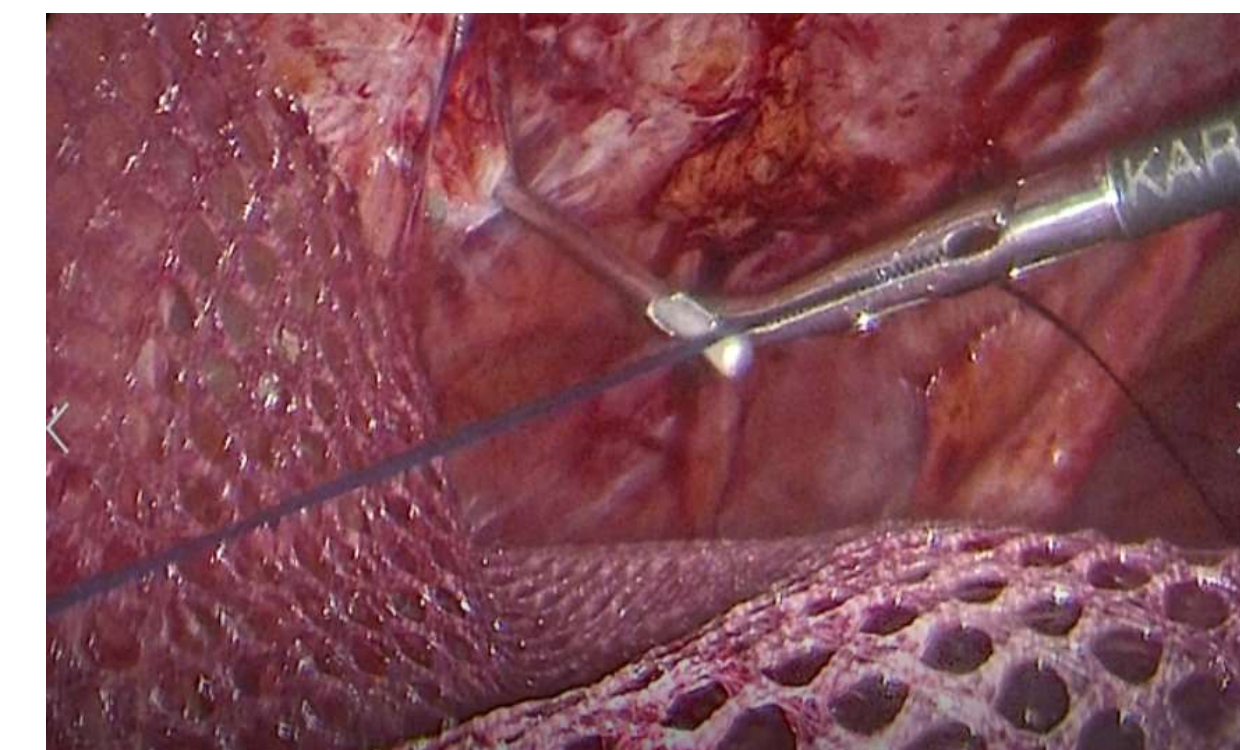
- Publique sus imágenes o tablas / gráficas



Al realizar la laparoscopia diagnóstica, se observa hernia paraestomal de 6x6x4cms.




Flecha azul: hernia paraestomal
Flecha amarilla: hernia umbilical



DEL 1 AL 5 DE MAYO, 2018

CONGRESO INTERNACIONAL DE
CIRUGÍA ENDOSCÓPICA
DR. ADRIÁN CARBAJAL RAMOS
BOCA DEL RÍO, VERACRUZ



ASOCIACIÓN MEXICANA DE CIRUGÍA ENDOSCÓPICA, A.C.

REPARACIÓN DE HERNIA PARAESTOMAL CON TÉCNICA DE SUGARBAKER

Margain Treviño D., Romero Bañuelos E., Esparza Pallares M., Jean Silver E., Hernández Peña R.



Introducción

Material y métodos

Resultados

Resultados

Conclusiones

- La reparación de la hernia paraestomal con técnica de Sugarbaker tiene como principio usar una malla sin fenestración, tunelizando el asa estomal. Ha demostrado ser la técnica más efectiva para evitar la recidiva herniaria, aparte de ser una técnica con complejidad equiparable a las demás descritas, sin embargo debe de centralizarse y estandarizarse para obtener mejores resultados.



DEL 1 AL 5 DE MAYO, 2018

CONGRESO INTERNACIONAL DE
CIRUGÍA ENDOSCÓPICA
DR. ADRIÁN CARBAJAL RAMOS

BOCA DEL RÍO, VERACRUZ