

ASOCIACIÓN MEXICANA DE CIRUGÍA ENDOSCÓPICA, A.C.



# Hernia hiatal gigante encarcerada resuelta por laparoscopia.


Juan Pablo Arribas Martin, Luis Raúl Lemus Mercado, Alberto Valdés Castañeda, Carlos Mancera Steiner, Mario Alberto Mena Tachiquin, Omar Cruz Ramirez, Ricardo Balanzá López, Karen Moedano Rico, Moises Brenner Chaoul.

Hospital Angeles Lomas.



CONGRESO INTERNACIONAL DE  
**CIRUGÍA ENDOSCÓPICA**  
DR. ADRIÁN CARBAJAL RAMOS

DEL 1 AL 5 DE MAYO, 2018 BOCA DEL RÍO, VERACRUZ



ASOCIACIÓN MEXICANA DE CIRUGÍA ENDOSCÓPICA, A.C.

# Hernia hiatal gigante encarcerada resuelta por laparoscopia.

Juan Pablo Arribas Martin, Luis Raúl Lemus Mercado, Alberto Valdés Castañeda, Carlos Mancera Steiner, Mario Alberto Mena Tachiquin, Omar Cruz Ramirez, Ricardo Balanza López, Karen Moedano Rico, Moises Brenner Chaoul.



## Introducción

## Material y métodos

## Resultados

## Resultados

## Conclusiones


- La hernia hiatal es una patología frecuente. Puede encontrarse hasta en el 15% de la población. Aunque puede asociarse en algunos casos a enfermedad por reflujo gastroesofágico las complicaciones directamente relacionadas a la hernia son poco frecuentes.
- El objetivo de este cartel es reportar un caso de hernia hiatal gigante con una complicación poco común que fue resuelta de manera exitosa por laparoscopia.



DEL 1 AL 5 DE MAYO, 2018

CONGRESO INTERNACIONAL DE  
**CIRUGÍA ENDOSCÓPICA**  
DR. ADRIÁN CARBAJAL RAMOS

BOCA DEL RÍO, VERACRUZ



ASOCIACIÓN MEXICANA DE CIRUGÍA ENDOSCÓPICA, A.C.

# Hernia hiatal gigante encarcerada resuelta por laparoscopia.

Juan Pablo Arribas Martin, Luis Raúl Lemus Mercado, Alberto Valdés Castañeda, Carlos Mancera Steiner, Mario Alberto Mena Tachiquin, Omar Cruz Ramirez, Ricardo Balanza López, Karen Moedano Rico, Moises Brenner Chaoul.



Introducción


Material y métodos

Resultados

Resultados

Conclusiones

- Se realiza la documentación completa del caso. Se revisan los antecedentes, padecimiento, cirugía realizada y el resultado a corto plazo obtenido.



ASOCIACIÓN MEXICANA DE CIRUGÍA ENDOSCÓPICA, A.C.

# Hernia hiatal gigante encarcerada resuelta por laparoscopia.

Juan Pablo Arribas Martin, Luis Raúl Lemus Mercado, Alberto Valdés Castañeda, Carlos Mancera Steiner, Mario Alberto Mena Tachiquin, Omar Cruz Ramirez, Ricardo Balanza López, Karen Moedano Rico, Moises Brenner Chaoul.



## Introducción

- Paciente femenino de 88 años de edad que acude a la sala de urgencias consultando por varios episodios de vómito en posos de café en las últimas 24 horas asociado a intolerancia a la vía oral, náusea y dolor abdominal.


## Material y métodos

- Se realiza protocolo de estudio completo evidenciando en estudios de imagen el desplazamiento casi total de la cámara gástrica hacia el tórax a través de una hernia hiatal gigante. Se realiza endoscopia digestiva superior de urgencia en la que se observa la mucosa del estómago francamente isquémica con rastros de sangre fresca y puntillero hemorrágico. Se realiza laparoscopia en la que se comprueba la presencia de hernia hiatal gigante encarcerada conteniendo al estómago prácticamente en su totalidad. Se logra reducir el contenido herniario con tracción gentil, resección del gran saco herniario, cierre del defecto sin material protésico con varios puntos simples sin tensión con poliéster 2-0 en pilares diafragmáticos y porción anterior del hiato, se culmina con funduplicatura tipo Nissen. La paciente evolucionó satisfactoriamente y en este momento se encuentra totalmente asintomática y sin complicaciones.

## Resultados

## Resultados

## Conclusiones



ASOCIACIÓN MEXICANA DE CIRUGÍA ENDOSCÓPICA, A.C.

# Hernia hiatal gigante encarcerada resuelta por laparoscopia.

Juan Pablo Arribas Martín, Luis Raúl Lemus Mercado, Alberto Valdés Castañeda, Carlos Mancera Steiner, Mario Alberto Mena Tachiquin, Omar Cruz Ramírez, Ricardo Balanza López, Karen Moedano Rico, Moises Brenner Chaoul.



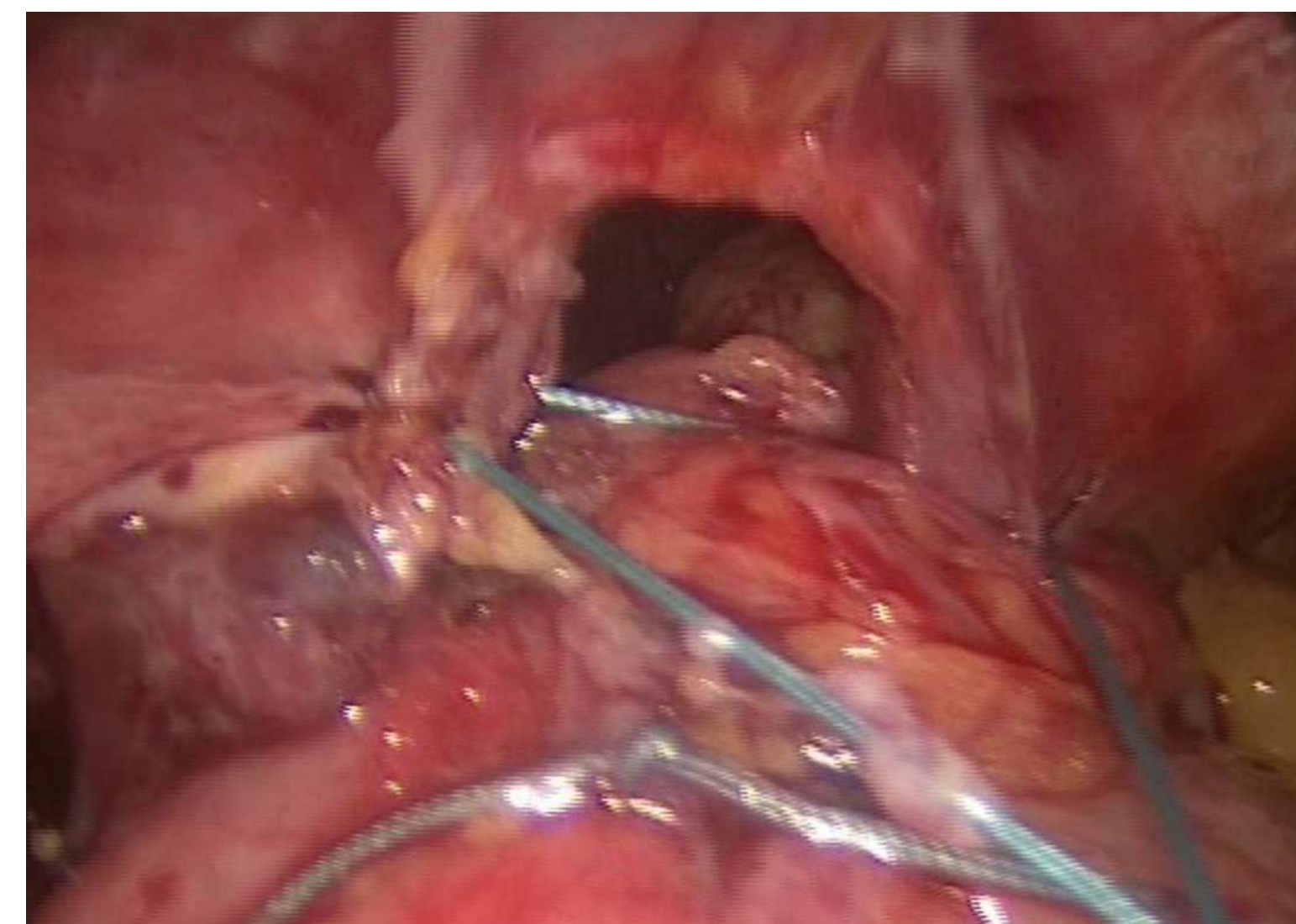
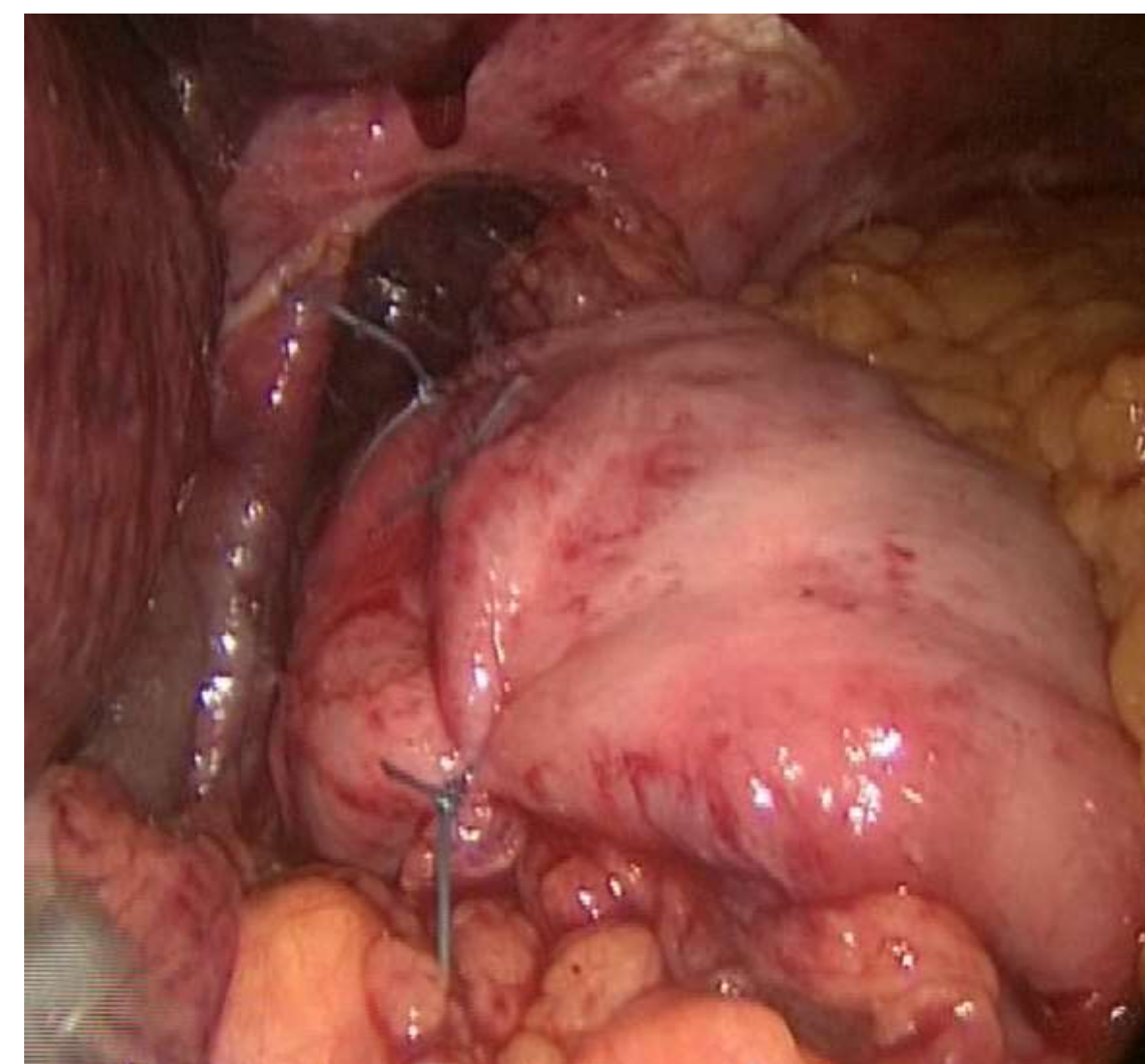
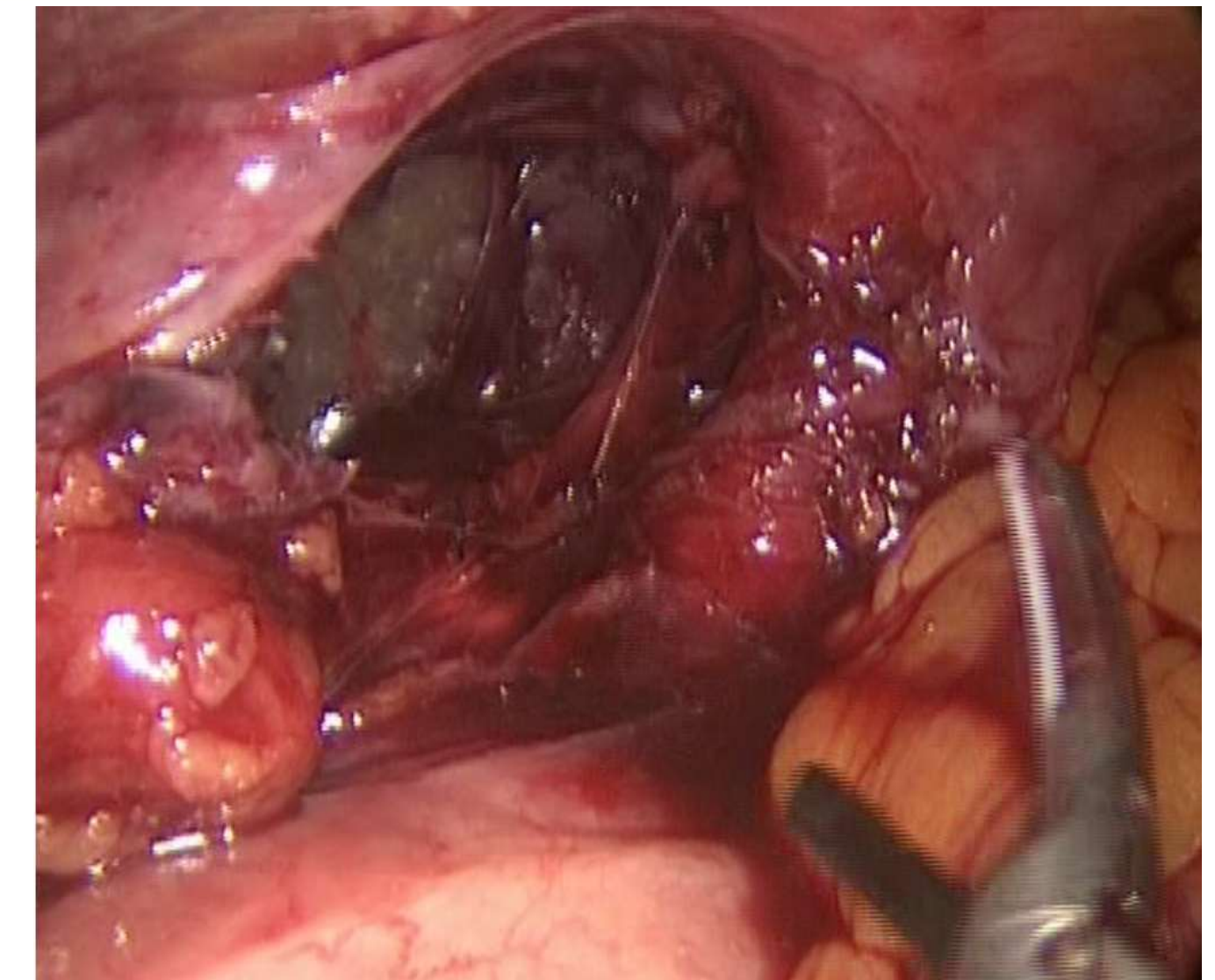
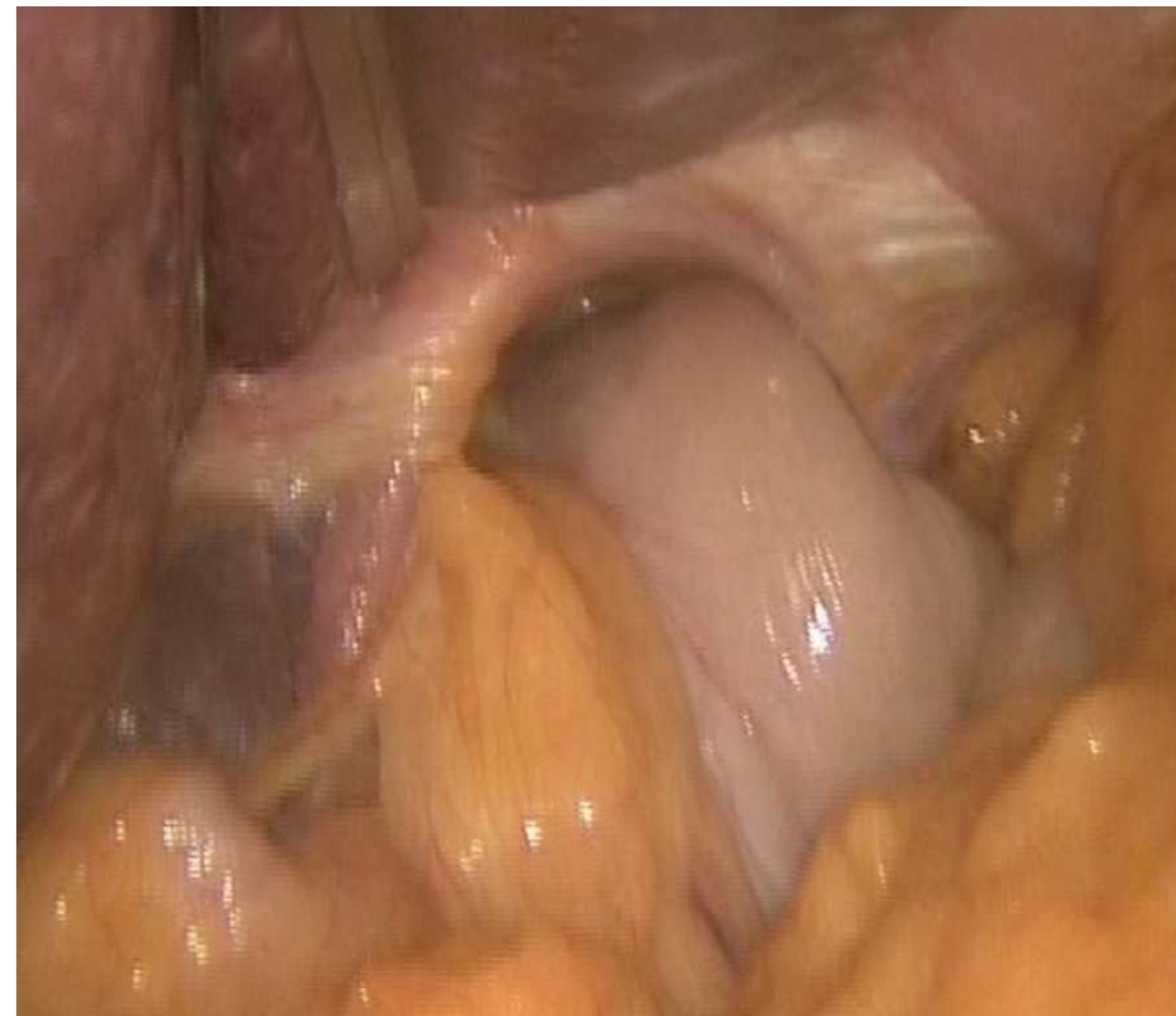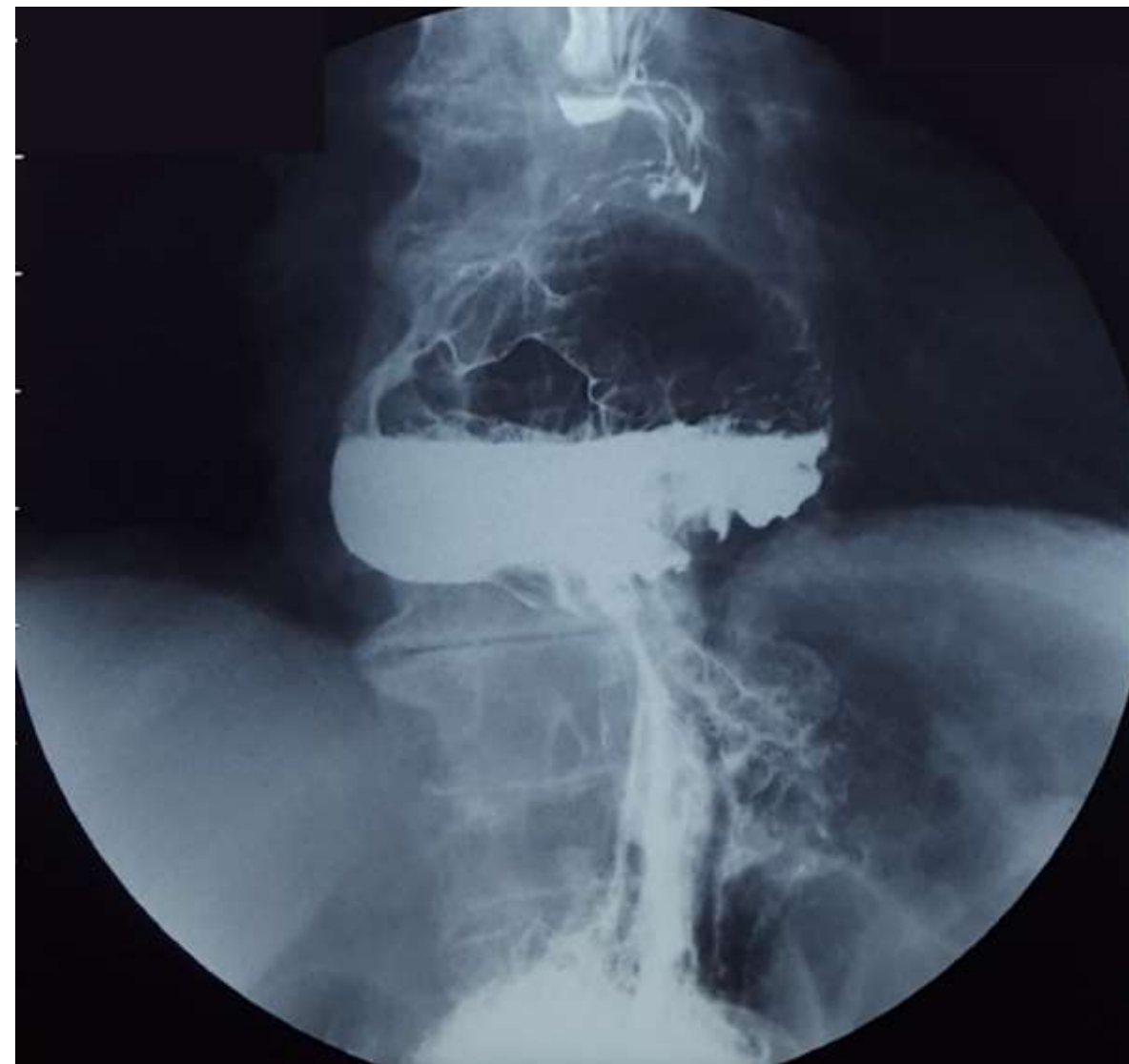
Introducción


Material y métodos

Resultados

Resultados

Conclusiones





ASOCIACIÓN MEXICANA DE CIRUGÍA ENDOSCÓPICA, A.C.

# Hernia hiatal gigante encarcerada resuelta por laparoscopia.

Juan Pablo Arribas Martin, Luis Raúl Lemus Mercado, Alberto Valdés Castañeda, Carlos Mancera Steiner, Mario Alberto Mena Tachiquin, Omar Cruz Ramirez, Ricardo Balanza López, Karen Moedano Rico, Moises Brenner Chaoul.



Introducción

Material y métodos

Resultados

Resultados

Conclusiones

- La hernia hiatal es una condición frecuente que de manera extraordinaria puede presentar complicaciones serias que pongan potencialmente en riesgo la vida, esta patología en manos expertas es fácilmente corregible con cirugía de mínima invasión de forma segura.