



ASOCIACIÓN MEXICANA DE CIRUGÍA ENDOSCÓPICA, A.C.



CISTOGASTRO ANASTOMOSIS TRANSGÁSTRICA LAPAROSCÓPICA COMO MANEJO DE PSEUDOQUISTE PANCREÁTICO

MEZA JASSO MANUEL ALEJANDRO, STEPHANIE SERRANO COLLAZOS, MIGUEL ORTIZ ZARATE,
ROBERTO GONZALEZ SANTAMARIA
Hospital General Ecatepec "Las Américas"



CONGRESO INTERNACIONAL DE
CIRUGÍA ENDOSCÓPICA
DR. ADRIÁN CARBAJAL RAMOS

DEL 1 AL 5 DE MAYO, 2018 BOCA DEL RÍO, VERACRUZ



ASOCIACIÓN MEXICANA DE CIRUGÍA ENDOSCÓPICA, A.C.

CISTOGASTRO ANASTOMOSIS TRANSGASTRICA LAPAROSCÓPICA COMO MANEJO DE PSEUDOQUISTE PANCREÁTICO

MEZA JASSO MANUEL ALEJANDRO, STEPHANIE SERRANO COLLAZOS, MIGUEL ORTIZ ZARATE, ROBERTO GONZALEZ SANTAMARIA



Introducción

Material y métodos

Resultados

Resultados

Conclusiones

- Una colección que aparece junto a una pancreatitis aguda edematosa dentro de las primeras 4 semanas se denomina colección líquida, las cuales en su gran mayoría no tiene. Una pared definida, son homogéneas, no contienen material sólido y se encuentran confinadas al retroperitoneo.
 - 30-50% de las pancreatitis edematosas
 - 50% resuelven de manera espontánea.
-
- Después de las 4 semanas estas colecciones forman una pared de colágeno y tejido granulación para formar un pseudo quiste.



DEL 1 AL 5 DE MAYO, 2018

CONGRESO INTERNACIONAL DE
CIRUGÍA ENDOSCÓPICA
DR. ADRIÁN CARBAJAL RAMOS

BOCA DEL RÍO, VERACRUZ



ASOCIACIÓN MEXICANA DE CIRUGÍA ENDOSCÓPICA, A.C.

CISTOGASTRO ANASTOMOSIS TRANSGASTRICA LAPAROSCÓPICA COMO MANEJO DE PSEUDOQUISTE PANCREÁTICO

MEZA JASSO MANUEL ALEJANDRO, STEPHANIE SERRANO COLLAZOS, MIGUEL ORTIZ ZARATE, ROBERTO GONZALEZ SANTAMARIA



Introducción

Material y métodos

Resultados

Resultados

Conclusiones

- Dentro del manejo de las colecciones, si no es sintomático se mantiene en observación, por el riesgo de infectar una colección estéril.
- Dentro de los manejos se encuentran de tipo endoscópico o quirúrgico ya sea abierto o por mínima invasión.
- A continuación se expone un caso de un pseudo quiste el cual fue drenado por medio de laparoscopia con una cistogastro anastomosis.



DEL 1 AL 5 DE MAYO, 2018

CONGRESO INTERNACIONAL DE
CIRUGÍA ENDOSCÓPICA
DR. ADRIÁN CARBAJAL RAMOS

BOCA DEL RÍO, VERACRUZ



ASOCIACIÓN MEXICANA DE CIRUGÍA ENDOSCÓPICA, A.C.

CISTOGASTRO ANASTOMOSIS TRANSGASTRICA LAPAROSCÓPICA COMO MANEJO DE PSEUDOQUISTE PANCREÁTICO

MEZA JASSO MANUEL ALEJANDRO, STEPHANIE SERRANO COLLAZOS, MIGUEL ORTIZ ZARATE, ROBERTO GONZALEZ SANTAMARIA



Introducción

Material y métodos

Resultados

Resultados

Conclusiones

- Paciente femenino de 42 años de edad sin antecedentes de importancia la cual ingresa a nuestro servicio por cuadro de pancreatitis biliar moderadamente severa, que amerita manejo en UCI por falla renal aguda, una vez resuelta y en piso se programa colecistectomía laparoscópica, la cual se realiza con éxito.
- La paciente regresa al mes de Post operada por cuadro de dolor abdominal, náusea, vomito, intolerancia a vía oral así como tumoración en epigastrio por lo que se realiza TAC simple de abdomen observando colección peripancreática, por lo que se realiza pancreatografía dinámica y se observa colección peripancreática con paredes definidas de 14x10cm aproximadamente.
- Se decide manejo por vía laparoscópica, realizando cisto-gastro anastomosis trans gástrica sin complicaciones, con un drenaje de 600ml de líquido con detritus de colección, no se pudieron realizar estudios de líquido ya que no fue económicamente posible por familiares del paciente, la paciente cursó con adecuada evolución y egreso a las 72hrs.



DEL 1 AL 5 DE MAYO, 2018

CONGRESO INTERNACIONAL DE
CIRUGÍA ENDOSCÓPICA
DR. ADRIÁN CARBAJAL RAMOS

BOCA DEL RÍO, VERACRUZ



ASOCIACIÓN MEXICANA DE CIRUGÍA ENDOSCÓPICA, A.C.

CISTOGASTRO ANASTOMOSIS TRANSGASTRICA LAPAROSCÓPICA COMO MANEJO DE PSEUDOQUISTE PANCREÁTICO

MEZA JASSO MANUEL ALEJANDRO, STEPHANIE SERRANO COLLAZOS, MIGUEL ORTIZ ZARATE, ROBERTO GONZALEZ SANTAMARIA



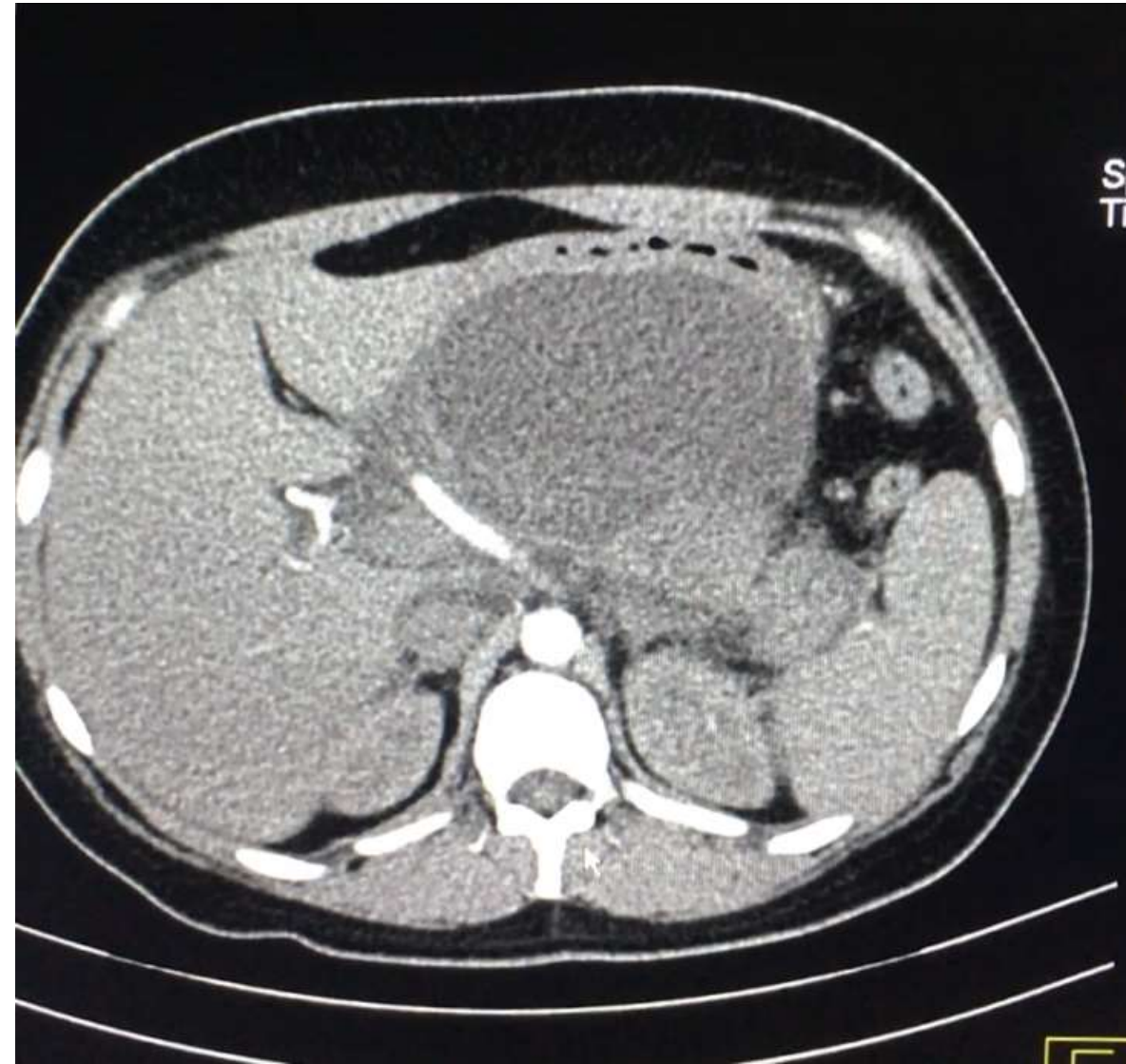
Introducción

Material y métodos

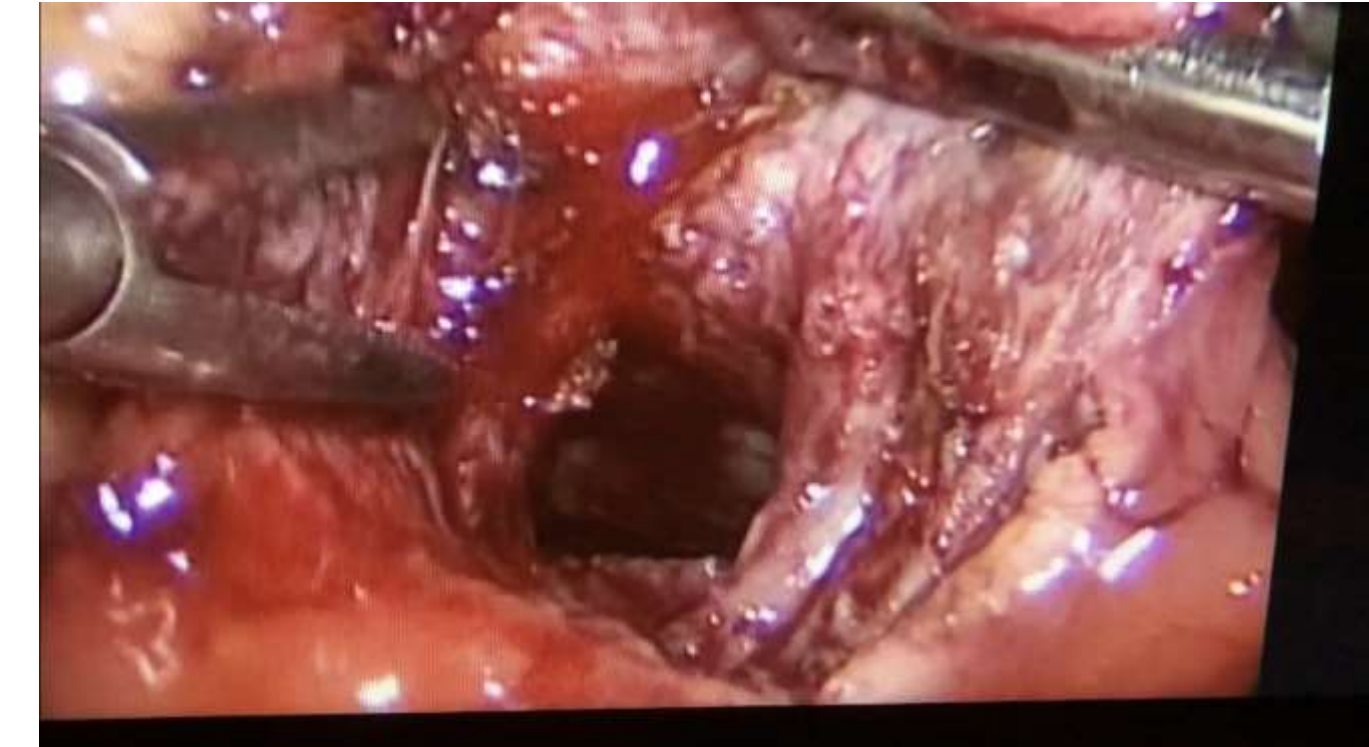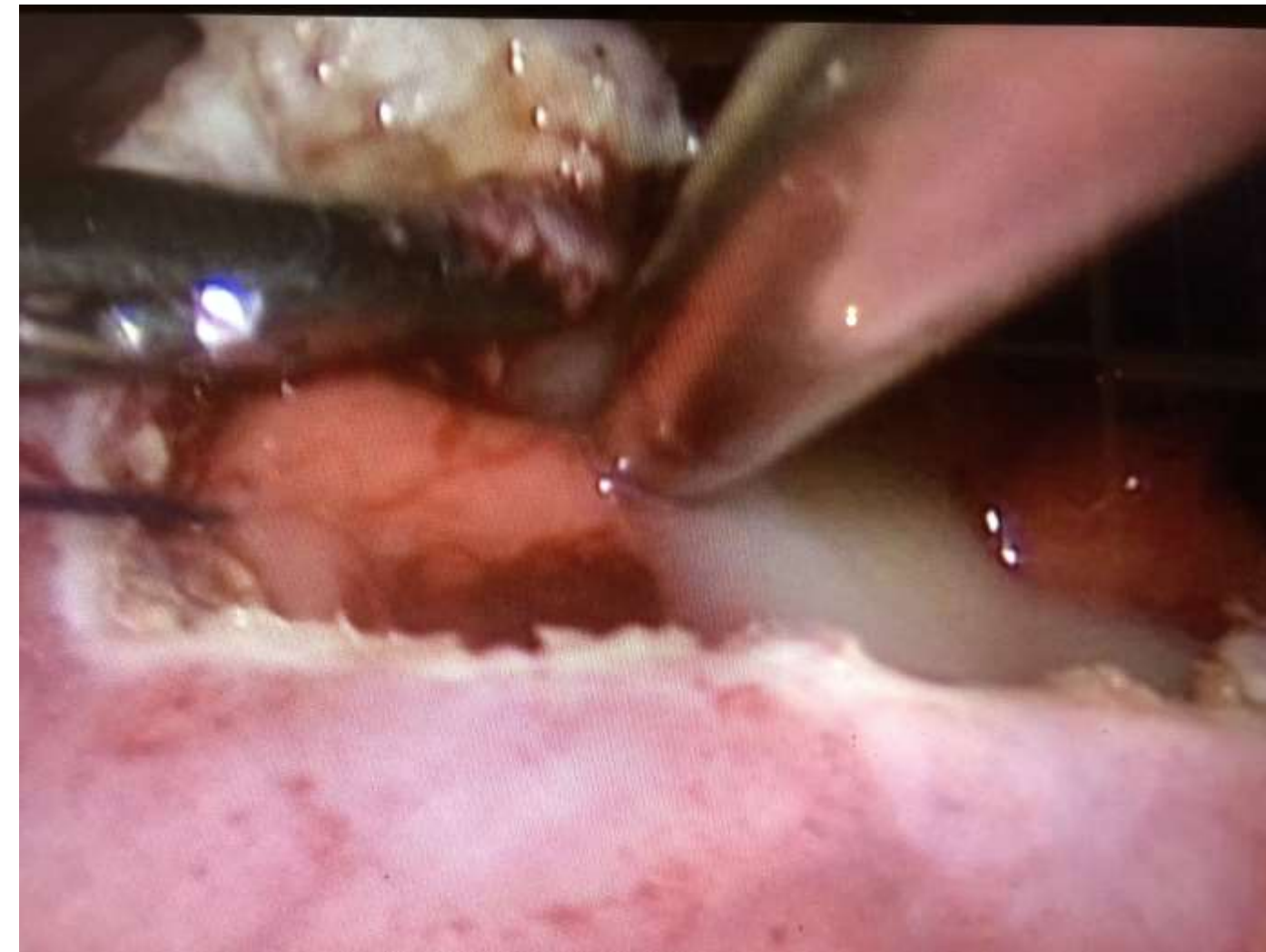
Resultados

Resultados

Conclusiones



o tablas / gráficas



DEL 1 AL 5 DE MAYO, 2018

CONGRESO INTERNACIONAL DE
CIRUGÍA ENDOSCÓPICA
DR. ADRIÁN CARBAJAL RAMOS

BOCA DEL RÍO, VERACRUZ



ASOCIACIÓN MEXICANA DE CIRUGÍA ENDOSCÓPICA, A.C.

CISTOGASTRO ANASTOMOSIS TRANSGÁSTRICA LAPAROSCÓPICA COMO MANEJO DE PSEUDOQUISTE PANCREÁTICO

MEZA JASSO MANUEL ALEJANDRO, STEPHANIE SERRANO COLLAZOS, MIGUEL ORTIZ ZARATE, ROBERTO GONZALEZ SANTAMARIA



Introducción

Material y métodos

Resultados

Resultados

Conclusiones

- Dentro del manejo de los psuedoquistes, la cistogastro anastomosis trans gástrica es una opción sencilla en manos hábiles, con una adecuada tolerancia a la misma por parte de los paciente y un índice de decidí a minúsculo.
- A demás conlleva todos los beneficios de cirugia laparoscópica como recuperación más rápida, menos días de estancia hospitalaria, sangrado mínimo, menor dolor post quirúrgico, etc....



DEL 1 AL 5 DE MAYO, 2018

CONGRESO INTERNACIONAL DE
CIRUGÍA ENDOSCÓPICA
DR. ADRIÁN CARBAJAL RAMOS

BOCA DEL RÍO, VERACRUZ