



ASOCIACIÓN MEXICANA DE CIRUGÍA ENDOSCÓPICA, A.C.



RESECCIÓN LAPAROSCÓPICA DE UN TUMOR DEL ESTROMA GASTROINTESTINAL DEL ANTRO GÁSTRICO EN PACIENTE POSTRASPLANTADO HEPÁTICO Y RENAL: REPORTE DE UN CASO

**HERNANDEZ MARQUEZ JM, BARBA VALADEZ LA, MARQUEZ BETANZOS
A, ESTRADA CASTELLANOS A.**

**HOSPITAL DE ESPECIALIDADES
CENTRO MEDICO NACIONAL SIGLO XXI
INSTITUTO MEXICANO DEL SEGURO SOCIAL**



**CONGRESO INTERNACIONAL DE
CIRUGÍA ENDOSCÓPICA
DR. ADRIÁN CARBAJAL RAMOS**

DEL 1 AL 5 DE MAYO, 2018 **BOCA DEL RÍO, VERACRUZ**



ASOCIACIÓN MEXICANA DE CIRUGÍA ENDOSCÓPICA, A.C.

RESECCIÓN LAPAROSCÓPICA DE UN TUMOR DEL ESTROMA GASTROINTESTINAL DEL ANTRO GÁSTRICO EN PACIENTE POSTRASPLANTADO HEPÁTICO Y RENAL: REPORTE DE UN CASO

HERNANDEZ MARQUEZ JM, BARBA VALADEZ LA, MARQUEZ BETANZOS A,
ESTRADA CASTELLANOS A.



Introducción

Material y métodos

Resultados

Resultados

Conclusiones

- **GIST'S**: Neoplasias raras (0.1-3% de todas las neoplasias malignas gastrointestinales)
- Origen en cualquier parte del tubo digestivo.
- Mas frecuente: estomago e intestino delgado.
- Media de Diagnostico: 60 años.
- Sin predilección genero o raza.
- Mutaciones de c-KIT (CD-117) y PDGFRA o parte de síndromes familiares (Neurofibromatosis tipo I, triada de Carney)
- La mayoría esporádicos.
- 50-60% en estomago y 20-35% en Intestino Delgado.
- Menos común: Colon (7%), Recto (5%), Duodeno y Esófago (1%).
- Nódulos únicos bien circunscritos, media de 5 cm al diagnostico.
- Presentamos el caso de un paciente doble trasplantado presentando GIST del antro gástrico y su resolución por mínima invasión.



ASOCIACIÓN MEXICANA DE CIRUGÍA ENDOSCÓPICA, A.C.

RESECCIÓN LAPAROSCÓPICA DE UN TUMOR DEL ESTROMA GASTROINTESTINAL DEL ANTRO GÁSTRICO EN PACIENTE POSTRASPLANTADO HEPÁTICO Y RENAL: REPORTE DE UN CASO

HERNANDEZ MARQUEZ JM, BARBA VALADEZ LA, MARQUEZ BETANZOS A,
ESTRADA CASTELLANOS A.



Introducción

- Masculino de 67 años, antecedentes de:

Material y métodos

- Hipertensión arterial sistémica y Hepatitis crónica por virus C desde el 2000. En el 2002 recibe trasplante hepático y trasplante renal de donador cadavérico en la Habana, Cuba indicado por enfermedad poliquística del adulto.


Resultados

- Inicia su padecimiento actual con episodio de síncope por hipotensión secundaria a anemia aguda por STDA manifestado por melena, se hemotrasfunde y realiza panendoscopia que reporta únicamente ulcera gástrica.

Resultados

- Dentro del protocolo de estudio se realiza TAC que reporta lesión nodular, que protruye hacia la luz gástrica, de bordes lobulados bien definidos dependiente de la pared anterior del antro con medidas aproximadas de 28 x 18 mm.

Conclusiones



ASOCIACIÓN MEXICANA DE CIRUGÍA ENDOSCÓPICA, A.C.

RESECCIÓN LAPAROSCÓPICA DE UN TUMOR DEL ESTROMA GASTROINTESTINAL DEL ANTRO GÁSTRICO EN PACIENTE POSTRASPLANTADO HEPÁTICO Y RENAL: REPORTE DE UN CASO

HERNANDEZ MARQUEZ JM, BARBA VALADEZ LA, MARQUEZ BETANZOS A,
ESTRADA CASTELLANOS A.



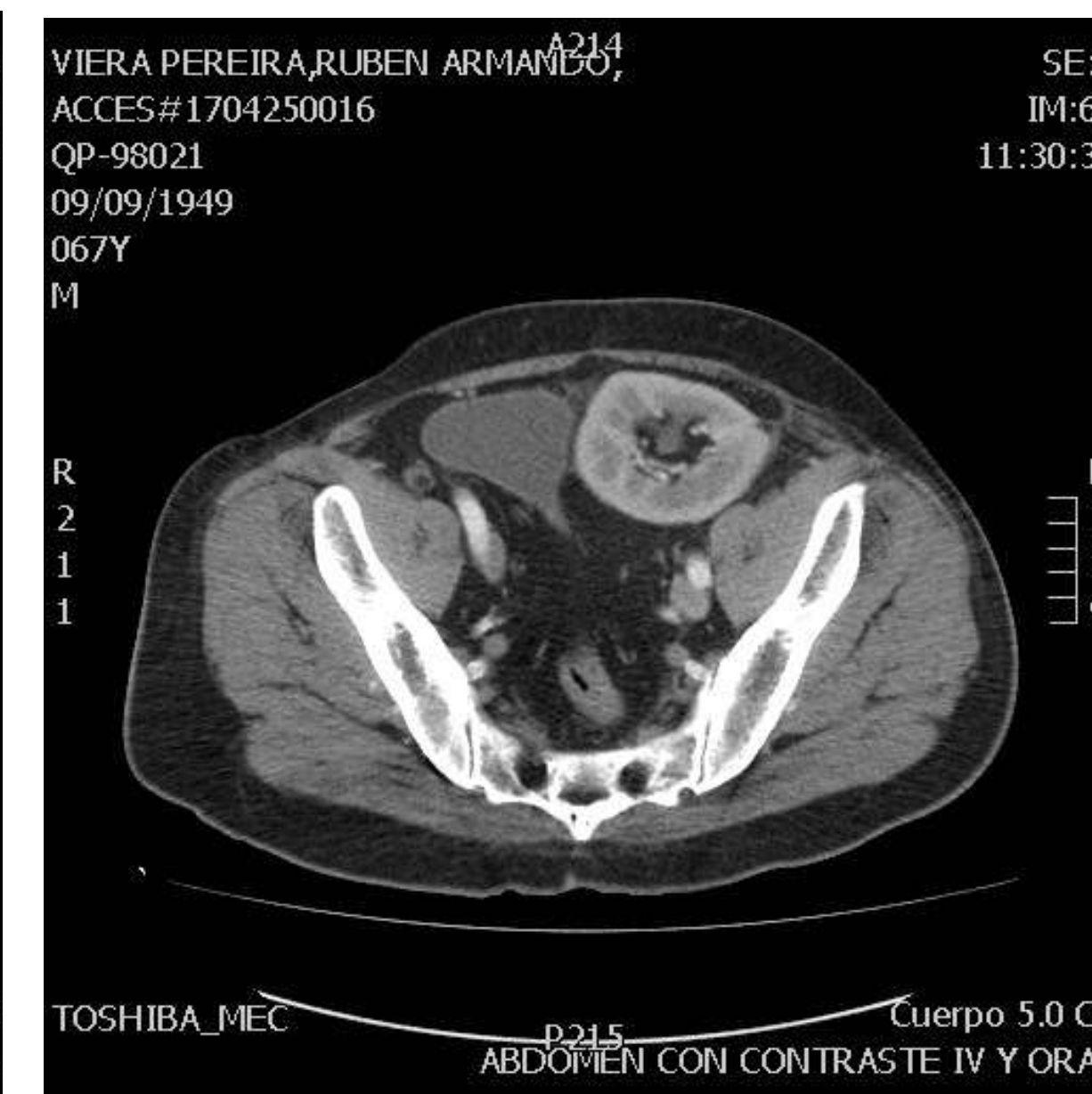
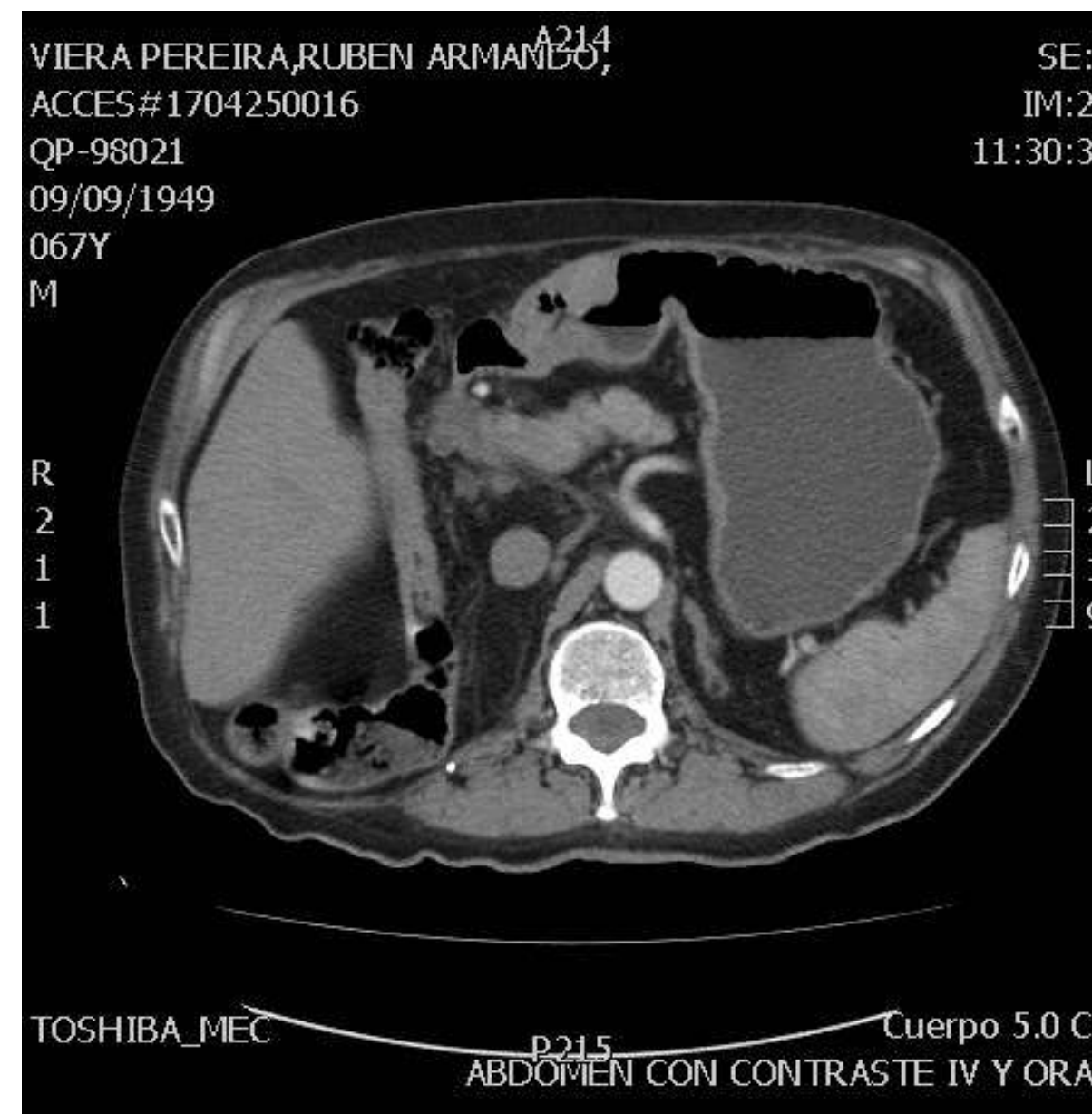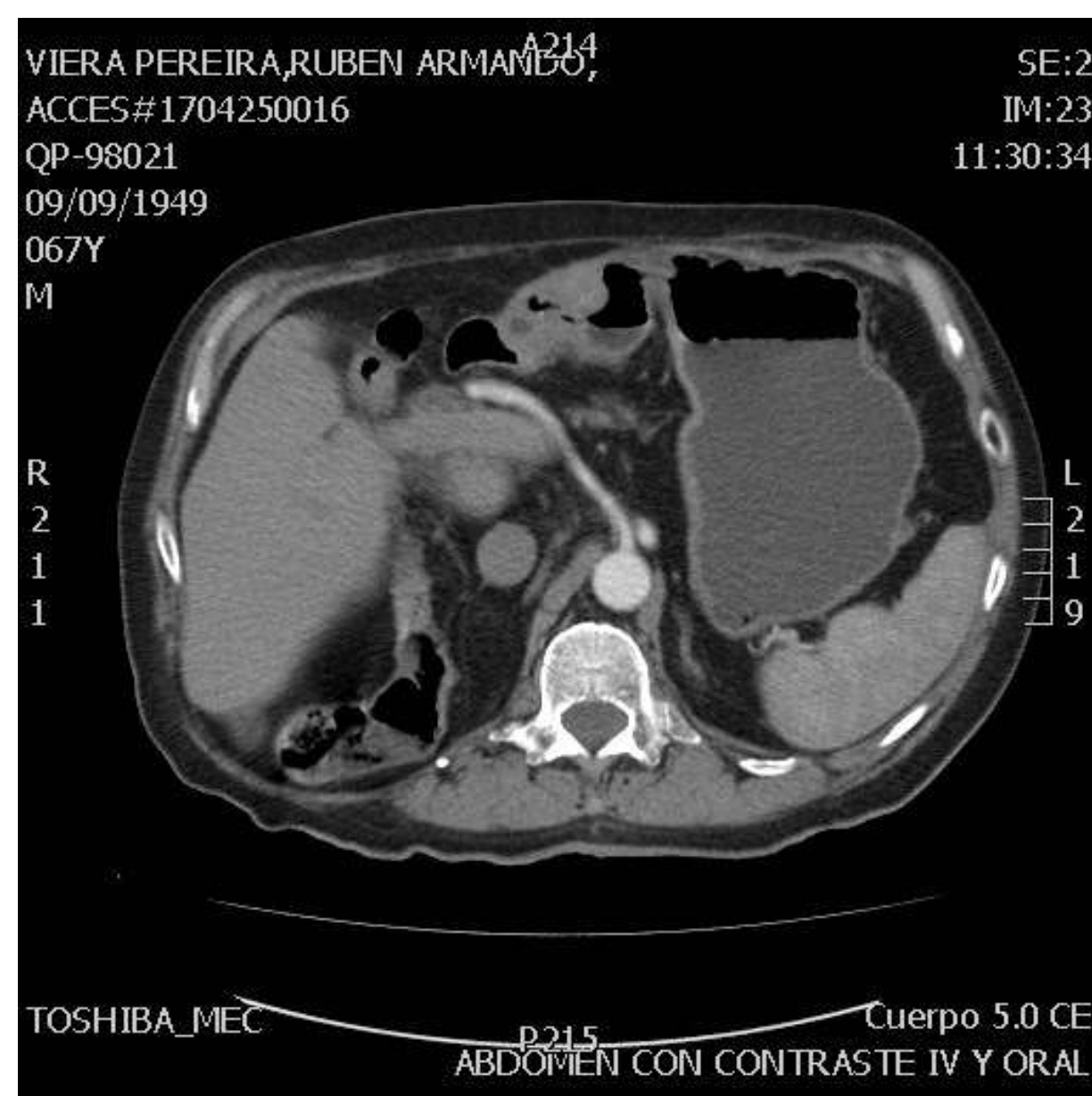
Introducción

Material y métodos

Resultados

Resultados


Conclusiones



- Se realiza resección por vía laparoscópica del tumor gástrico.
- Hallazgos: abundantes adherencias en el abdomen superior y un tumor gástrico de 3x2 cm en la cara anterior del antro gástrico, sin complicaciones.



CONGRESO INTERNACIONAL DE
CIRUGÍA ENDOSCÓPICA
DR. ADRIÁN CARBAJAL RAMOS
DEL 1 AL 5 DE MAYO, 2018 BOCA DEL RÍO, VERACRUZ



ASOCIACIÓN MEXICANA DE CIRUGÍA ENDOSCÓPICA, A.C.

RESECCIÓN LAPAROSCÓPICA DE UN TUMOR DEL ESTROMA GASTROINTESTINAL DEL ANTRO GÁSTRICO EN PACIENTE POSTRASPLANTADO HEPÁTICO Y RENAL: REPORTE DE UN CASO

HERNANDEZ MARQUEZ JM, BARBA VALADEZ LA, MARQUEZ BETANZOS A,
ESTRADA CASTELLANOS A.



Gastrocirugía

Centro Médico Nacional Siglo XXI
Hospital de Especialidades

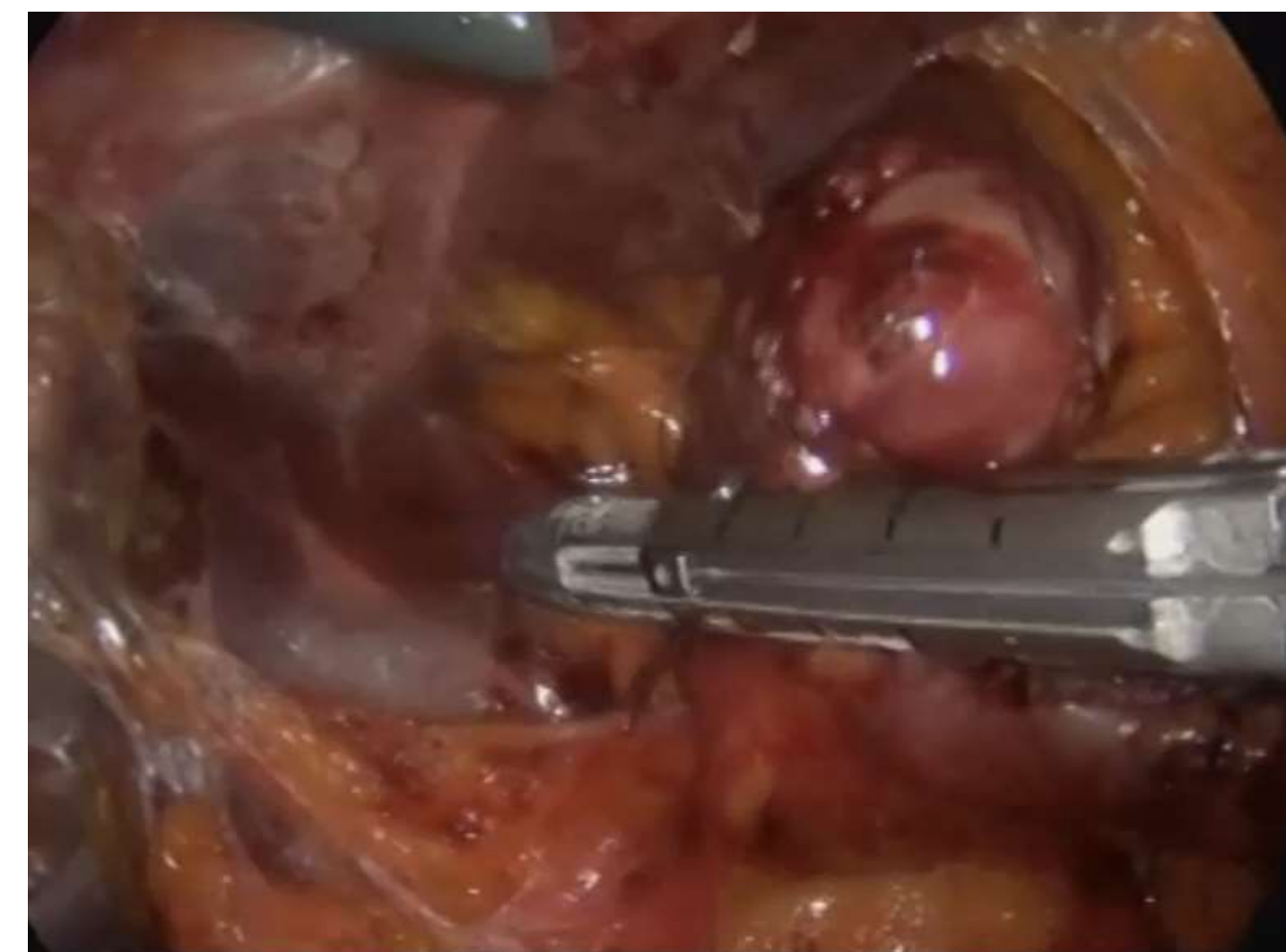
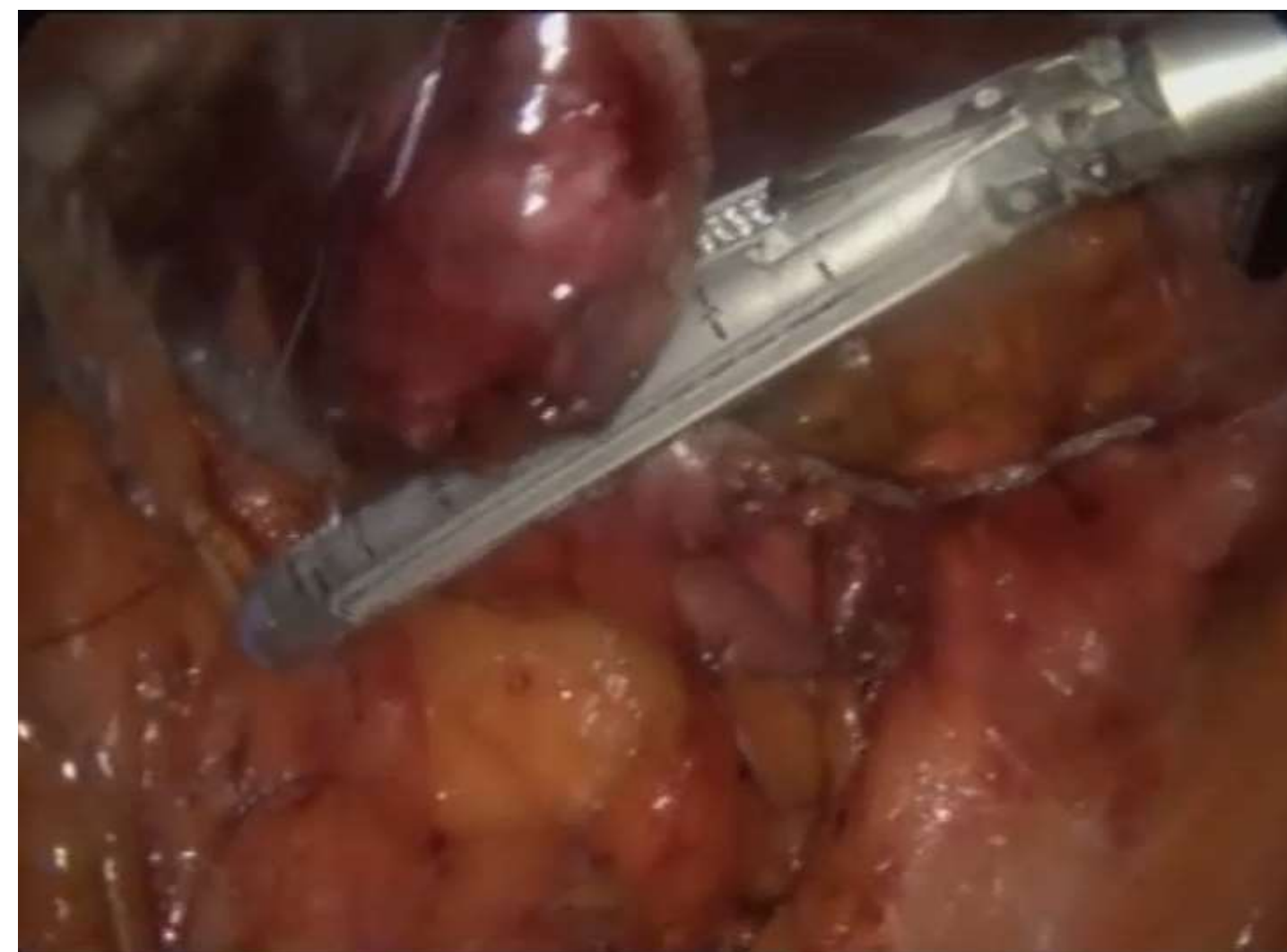
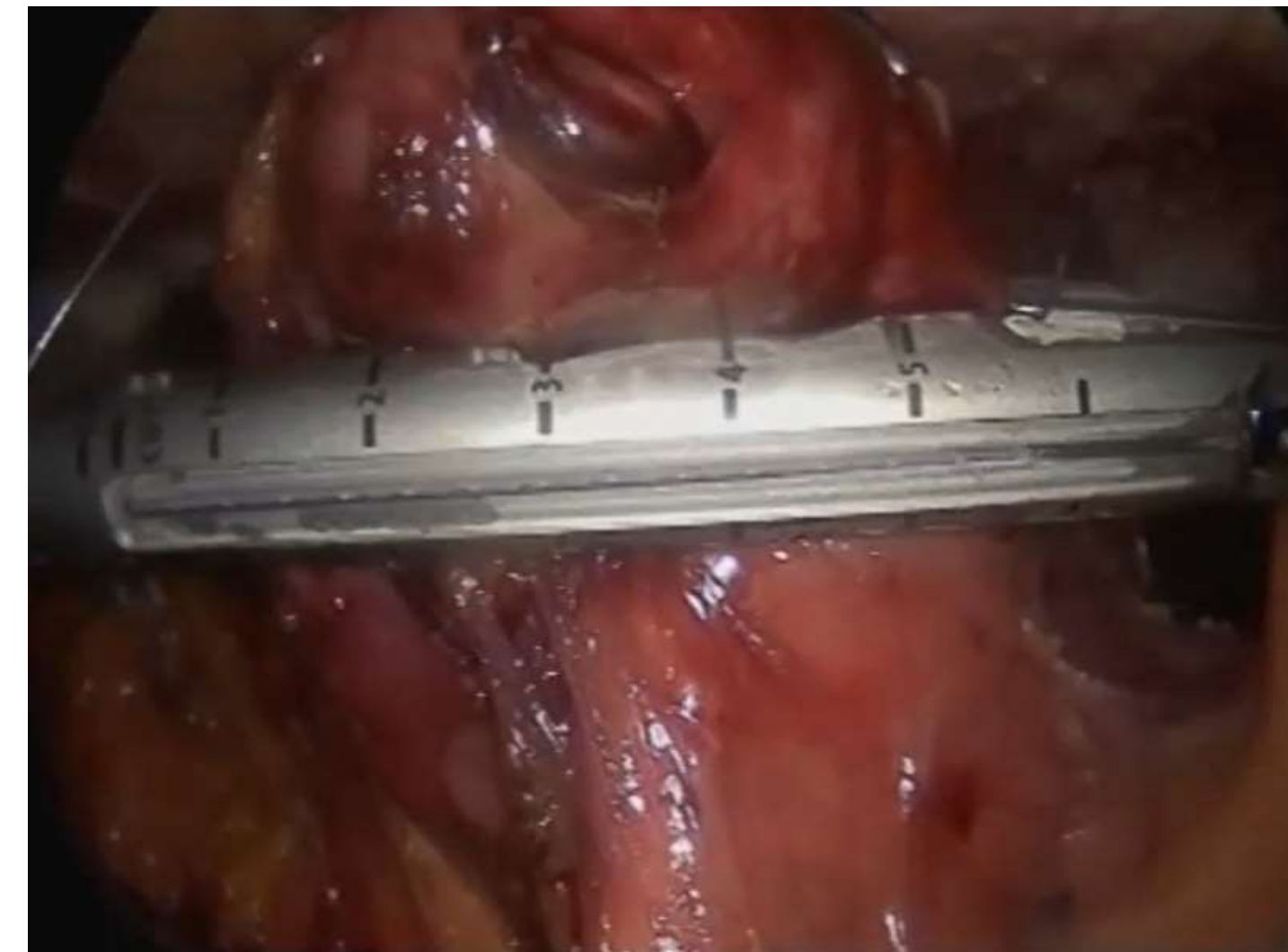
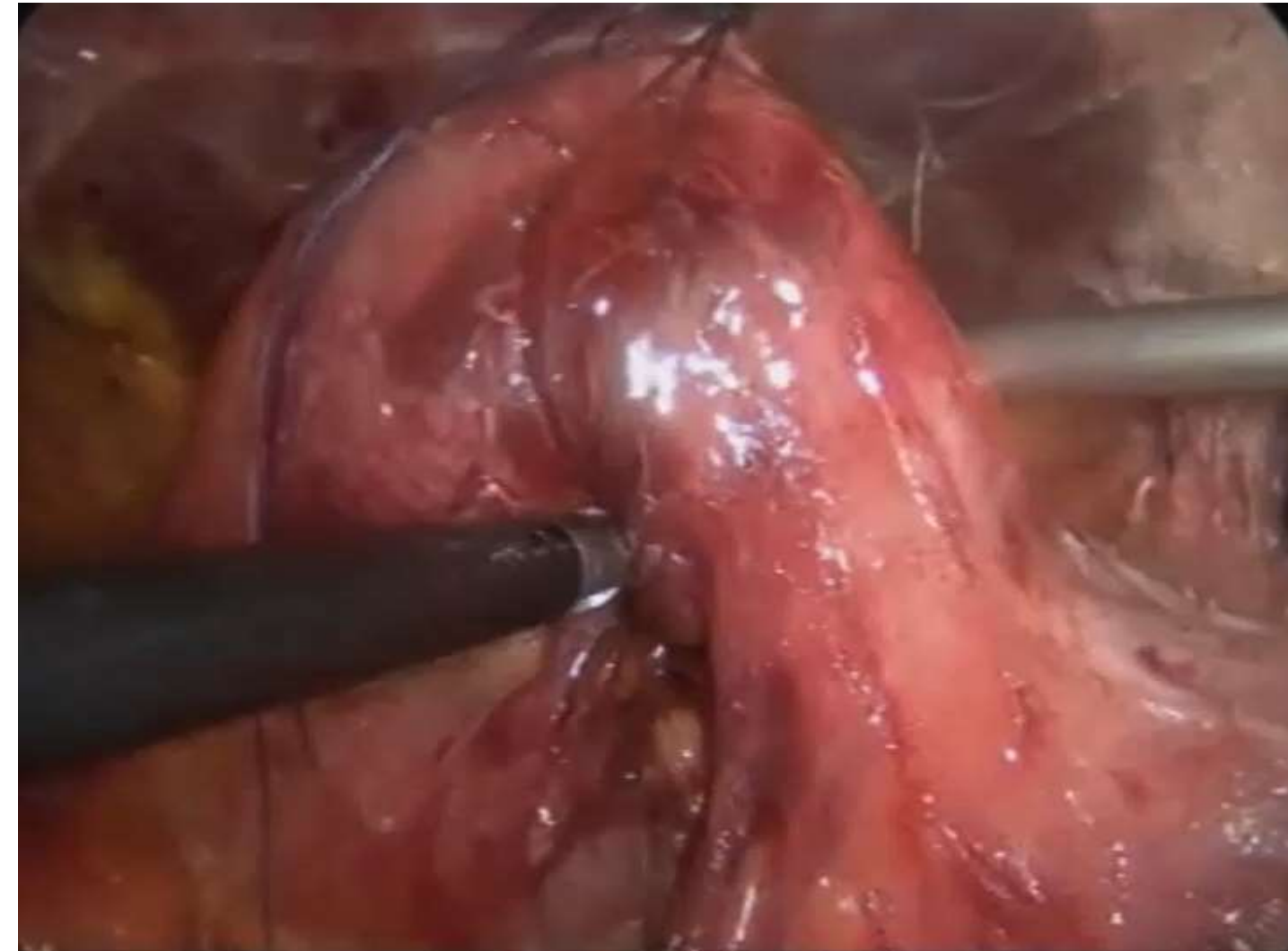
Introducción

Material y métodos

Resultados

Resultados

Conclusiones



CONGRESO INTERNACIONAL DE
CIRUGÍA ENDOSCÓPICA
DR. ADRIÁN CARBAJAL RAMOS
BOCA DEL RÍO, VERACRUZ
DEL 1 AL 5 DE MAYO, 2018



ASOCIACIÓN MEXICANA DE CIRUGÍA ENDOSCÓPICA, A.C.

RESECCIÓN LAPAROSCÓPICA DE UN TUMOR DEL ESTROMA GASTROINTESTINAL DEL ANTRO GÁSTRICO EN PACIENTE POSTRASPLANTADO HEPÁTICO Y RENAL: REPORTE DE UN CASO

HERNANDEZ MARQUEZ JM, BARBA VALADEZ LA, MARQUEZ BETANZOS A,
ESTRADA CASTELLANOS A.



Introducción

Material y métodos

Resultados

Resultados

Conclusiones

- El paciente evolucionó satisfactoriamente siendo egresado 7 días posteriores a la cirugía.
- El tratamiento indicado para los GISTs es la resección quirúrgica completa.
- No es necesaria la linfadenectomía ya que no suele haber invasión ganglionar.
- La cirugía de mínima invasión es viable y otorga resultados satisfactorios en el manejo de los tumores del estroma gastrointestinal, incluso en pacientes con cirugías previas.



DEL 1 AL 5 DE MAYO, 2018

CONGRESO INTERNACIONAL DE
CIRUGÍA ENDOSCÓPICA
DR. ADRIÁN CARBAJAL RAMOS

BOCA DEL RÍO, VERACRUZ