

ASOCIACIÓN MEXICANA DE CIRUGÍA ENDOSCÓPICA, A.C.

Hospital Regional de
Alta Especialidad de la
Península de Yucatán



Tratamiento laparoscópico: Hernia diafragmática de Morgagni en el adulto

Autor: Carolina Flores Castro

Coautores: Zenteno Martínez Daisy Carolina, Vázquez Pelcastre Raúl

Hospital Regional de Alta Especialidad de la Península de Yucatán



CONGRESO INTERNACIONAL DE
CIRUGÍA ENDOSCÓPICA
DR. ADRIÁN CARBAJAL RAMOS

DEL 1 AL 5 DE MAYO, 2018 BOCA DEL RÍO, VERACRUZ



Tratamiento laparoscópico: Hernia diafragmática de Morgagni en el adulto

Autor: Flores Castro Carolina / Coautores: Zenteno Martínez Daisy Carolina, Vázquez Pelcastre Raúl.



Introducción

La hernia de Morgagni (HM) es una anomalía rara que constituye el 2-5% de todas las hernias diafragmáticas ¹. El abordaje terapéutico puede ser laparoscópico o por toracotomía. Existen pocos reportes sobre el abordaje laparoscópico.

La sintomatología puede variar, la cual incluye dolor precordial, abdominal, obstrucción, disfagia, y raramente reflujo gastroesofágico o sangrado ²

Objetivo: Describir la factibilidad en la técnica de reparación, con buenos resultados asociados a las ventajas de las técnicas de mínima invasión

Material y métodos

Resultados

Resultados

Conclusiones





ASOCIACIÓN MEXICANA DE CIRUGÍA ENDOSCÓPICA, A.C.

Tratamiento laparoscópico: Hernia diafragmática de Morgagni en el adulto

Autor: Flores Castro Carolina / Coautores: Zenteno Martínez Daisy Carolina, Vázquez Pelcastre Raúl.

Hospital Regional de Alta Especialidad de la Península de Yucatán



Introducción

Material y métodos

Femenino de 47 años de edad, con antecedente de Trisomía 21

Resultados

Inició su padecimiento con dolor abdominal de predominio en epigastrio sin mejoría con manejo medico. Es referida a nuestra unidad, se inicio abordaje diagnostico con radiografía de Tórax evidenciando asas intestinales en hemidiafragma izquierdo. Es valorada por nuestro servicio, se dio manejo sintomático con resolución y se programo de manera electiva para plastia diafragmática laparoscópica.

Resultados

Conclusiones



DEL 1 AL 5 DE MAYO, 2018

CONGRESO INTERNACIONAL DE
CIRUGÍA ENDOSCÓPICA
DR. ADRIÁN CARBAJAL RAMOS

BOCA DEL RÍO, VERACRUZ



ASOCIACIÓN MEXICANA DE CIRUGÍA ENDOSCÓPICA, A.C.

Tratamiento laparoscópico: Hernia diafragmática de Morgagni en el adulto

Autor: Flores Castro Carolina / Coautores: Zenteno Martínez Daisy Carolina, Vázquez Pelcastre Raúl.

Hospital Regional de Alta Especialidad de la Península de Yucatán



Introducción

Material y métodos

Resultados

Resultados


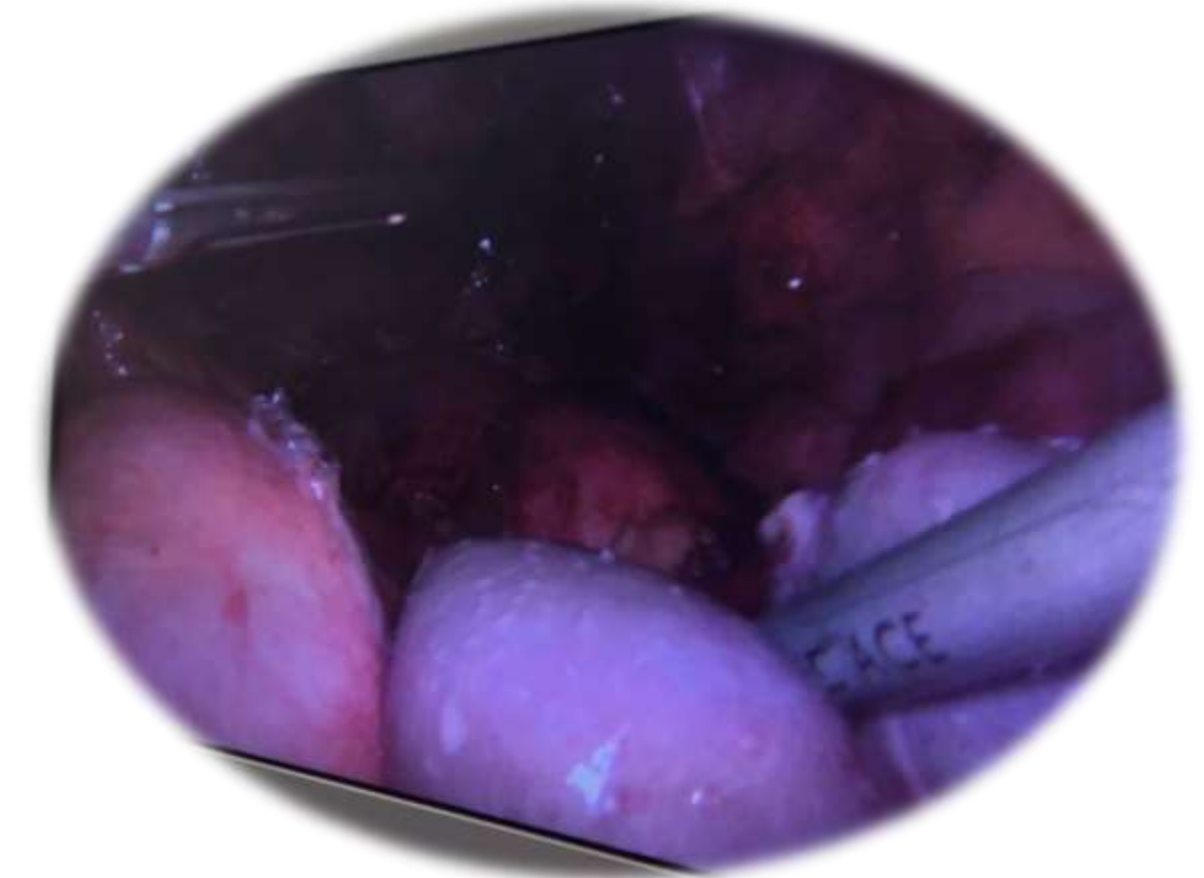
Conclusiones

Técnica quirúrgica.

- Adherenciólisis
- Retracción de órganos a cavidad abdominal.
- Colocación de malla bicapa con Tackers de 25mm y puntos separados con poliéster en la región posterior.
- Cierre de piel con nylon 3-0.

Hallazgos transoperatorios:


Riñón, bazo, colon izquierdo, asas intestinales, cuerpo y fondo gástrico en hemitorax derecho



DEL 1 AL 5 DE MAYO, 2018

CONGRESO INTERNACIONAL DE
CIRUGÍA ENDOSCÓPICA
DR. ADRIÁN CARBAJAL RAMOS

BOCA DEL RÍO, VERACRUZ



ASOCIACIÓN MEXICANA DE CIRUGÍA ENDOSCÓPICA, A.C.

Tratamiento laparoscópico: Hernia diafragmática de Morgagni en el adulto

Autor: Flores Castro Carolina / Coautores: Zenteno Martínez Daisy Carolina, Vázquez Pelcastre Raúl.

Hospital Regional de Alta Especialidad de la Península de Yucatán



Introducción

Material y métodos

Resultados

Resultados

Conclusiones

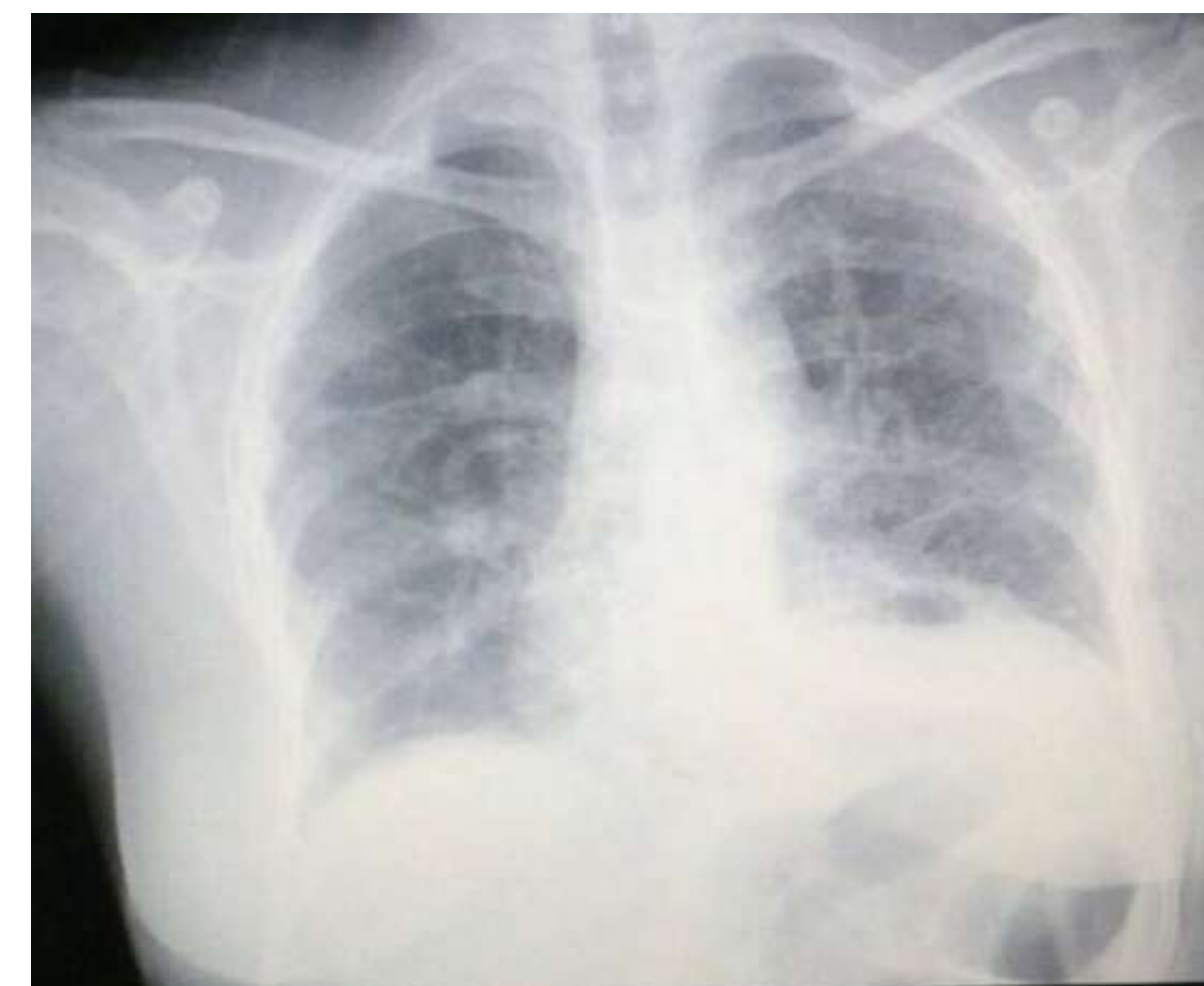
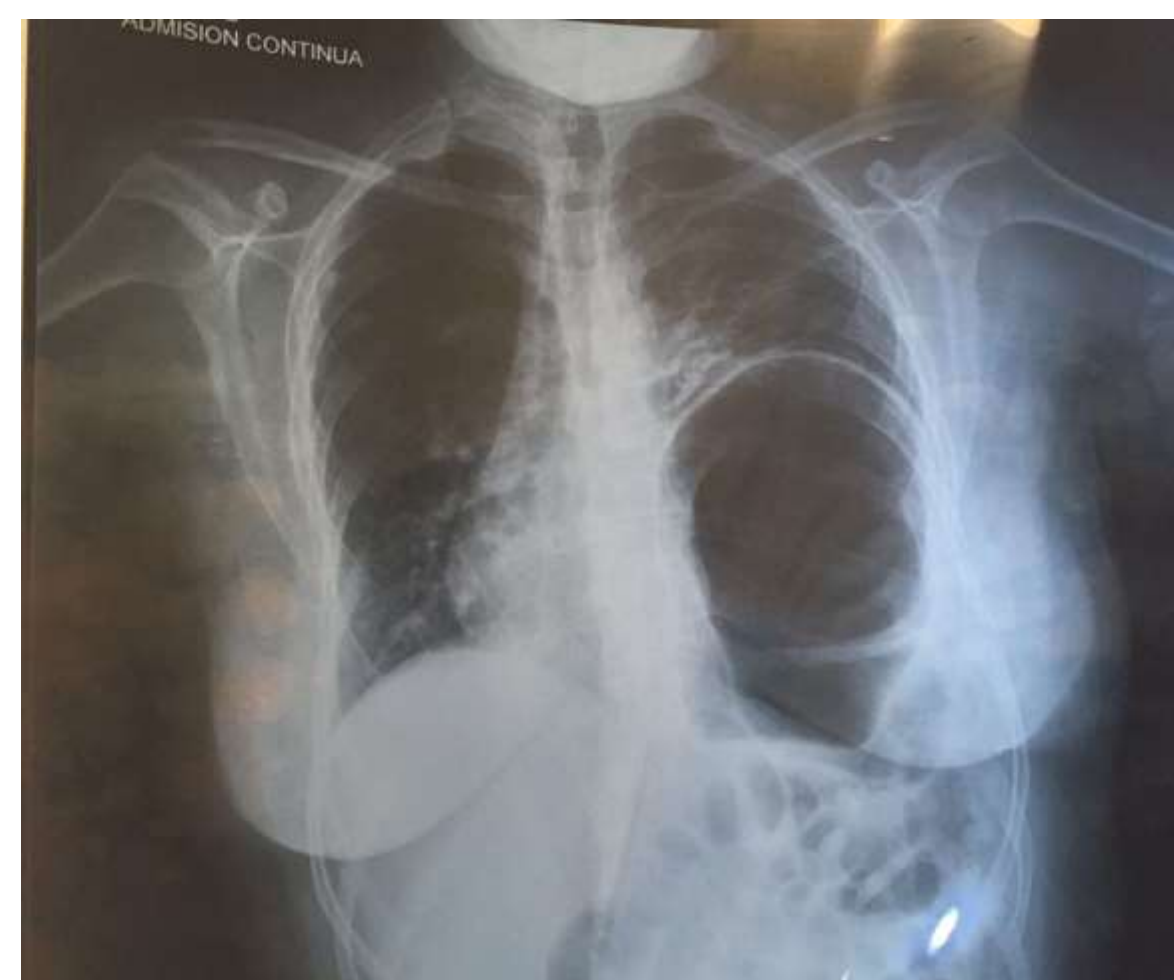

Figura 1. Radiografía de torax AP prequirurgica.

Figura 2. Radiografía de torax AP postquirurgica un mes despues.



DEL 1 AL 5 DE MAYO, 2018

CONGRESO INTERNACIONAL DE
CIRUGÍA ENDOSCÓPICA
DR. ADRIÁN CARBAJAL RAMOS

BOCA DEL RÍO, VERACRUZ



Tratamiento laparoscópico: Hernia diafragmática de Morgagni en el adulto

Autor: Flores Castro Carolina / Coautores: Zenteno Martínez Daisy Carolina, Vázquez Pelcastre Raúl.



Introducción

Material y métodos

Resultados

Resultados

Conclusiones

- La HM corresponde a un defecto congénito de la cara anteromedial del diafragma, cuya presentación es infrecuente en el adulto .
- En la edad pediátrica, comúnmente se presenta con cuadros repetitivos de infecciones respiratorias y se asocia frecuentemente a anomalías cardíacas congénitas o síndrome de Down. Es raro su reporte en adultos.
- Actualmente, es aceptado en esta institución su manejo laparoscópico con tiempos quirúrgicos aceptables y bajo riesgo para el paciente

