

ASOCIACIÓN MEXICANA DE CIRUGÍA ENDOSCÓPICA, A.C.



Cirugía General  
Hospital 1° de Octubre

# OCLUSION INTESTINAL POR FITOBEZOAR RESUELTO POR LAPAROSCOPIA CON RESECCION Y ANASTOMOSIS

Dr. Carlos Cruz Rubin

Dr. Jose Antonio Gutiérrez Mingramm

Hospital Regional 1o de Octubre ISSSTE



CONGRESO INTERNACIONAL DE  
**CIRUGÍA ENDOSCÓPICA**  
DR. ADRIÁN CARBAJAL RAMOS

DEL 1 AL 5 DE MAYO, 2018 BOCA DEL RÍO, VERACRUZ



ASOCIACIÓN MEXICANA DE CIRUGÍA ENDOSCÓPICA, A.C.

# OCLUSION INTESTINAL POR FITOBEZOAR RESUELTO POR LAPAROSCOPIA CON RESECCION Y ANASTOMOSIS

C.Cruz Rubin, JA Gutierrez Mingramm



**Cirugía General**  
Hospital 1° de Octubre

## Introducción

## Material y métodos

## Resultados

## Resultados

## Conclusiones

- La obstrucción intestinal se observa de manera rutinaria en clínicas quirúrgicas y departamentos de emergencia, Es una enfermedad común y tiene algunas etiologías comunes como adherencias (73.8%) y hernia (18.5%). De las causas más raras, uno es bezoares. Los bezoares representan aproximadamente 2-4% de los casos de obstrucción del intestino delgado y pueden ocurrir en todos los grupos de edad. Un "bezoar" es una colección de contenidos parcialmente digeridos o no digeridos que se encuentran en el tubo digestivo. Por lo general, se forma en el estómago y causar oclusión intestinal a medida que pasa el tracto gastrointestinal. La laparoscopia ha revolucionado las prácticas quirúrgicas y tiene un papel válido en el diagnóstico y terapéutico de la patología en el intestino obstruido.
- El objetivo de este cartel es exponer un caso de oclusión intestinal poco frecuente secundario a un fitobezoar, exponer la posibilidad de resolución por laparoscopia.



DEL 1 AL 5 DE MAYO, 2018

CONGRESO INTERNACIONAL DE  
**CIRUGÍA ENDOSCÓPICA**  
DR. ADRIÁN CARBAJAL RAMOS

BOCA DEL RÍO, VERACRUZ



ASOCIACIÓN MEXICANA DE CIRUGÍA ENDOSCÓPICA, A.C.

# OCCLUSION INTESITINAL POR FITOBEZOAR RESUELTO POR LAPAROSCOPIA CON RESECCION Y ANASTOMOSIS C.Cruz Rubin, JA Gutierrez Mingramm



**Cirugía General**  
Hospital 1° de Octubre

Introducción

Material y métodos

Resultados

Resultados

Conclusiones

- Reporte de un caso.
- Se presenta el caso y video laparoscópico de un paciente masculino de 74 años el cual acude con cuadro oclusivo intestinal, hemodinámicamente estable con hallazgos tomograficos de tumoración de intestino delgado, intervenido por via laparoscopica siendo necesaria la resección intestinal por características del fito bezoar ocluyente intraluminal Se inicia via oral al siguiente dia y es egresado al tercer dia.



DEL 1 AL 5 DE MAYO, 2018

CONGRESO INTERNACIONAL DE  
**CIRUGÍA ENDOSCÓPICA**  
DR. ADRIÁN CARBAJAL RAMOS

BOCA DEL RÍO, VERACRUZ



ASOCIACIÓN MEXICANA DE CIRUGÍA ENDOSCÓPICA, A.C.

# OCCLUSION INTESITINAL POR FITOBEZOAR RESUELTO POR LAPAROSCOPIA CON RESECCION Y ANASTOMOSIS

C.Cruz Rubin, JA Gutierrez Mingramm



**Cirugía General**  
Hospital 1° de Octubre

Introducción

Material y métodos

**Resultados**

Resultados

Conclusiones

- Se ha comprobado que el manejo por vía laparoscópica evita la laparotomía y por consiguiente el paciente presenta una evolución favorable con dolor leve, menor íleo postoperatorio, además de inicio de vía oral temprana, con un impacto fuerte en el tiempo de estancia intrahospitalaria, además que disminuye el riesgo de generar adherencias firmes que aumente el riesgo de nuevos cuadros oclusivos.



DEL 1 AL 5 DE MAYO, 2018

CONGRESO INTERNACIONAL DE  
**CIRUGÍA ENDOSCÓPICA**  
DR. ADRIÁN CARBAJAL RAMOS

BOCA DEL RÍO, VERACRUZ

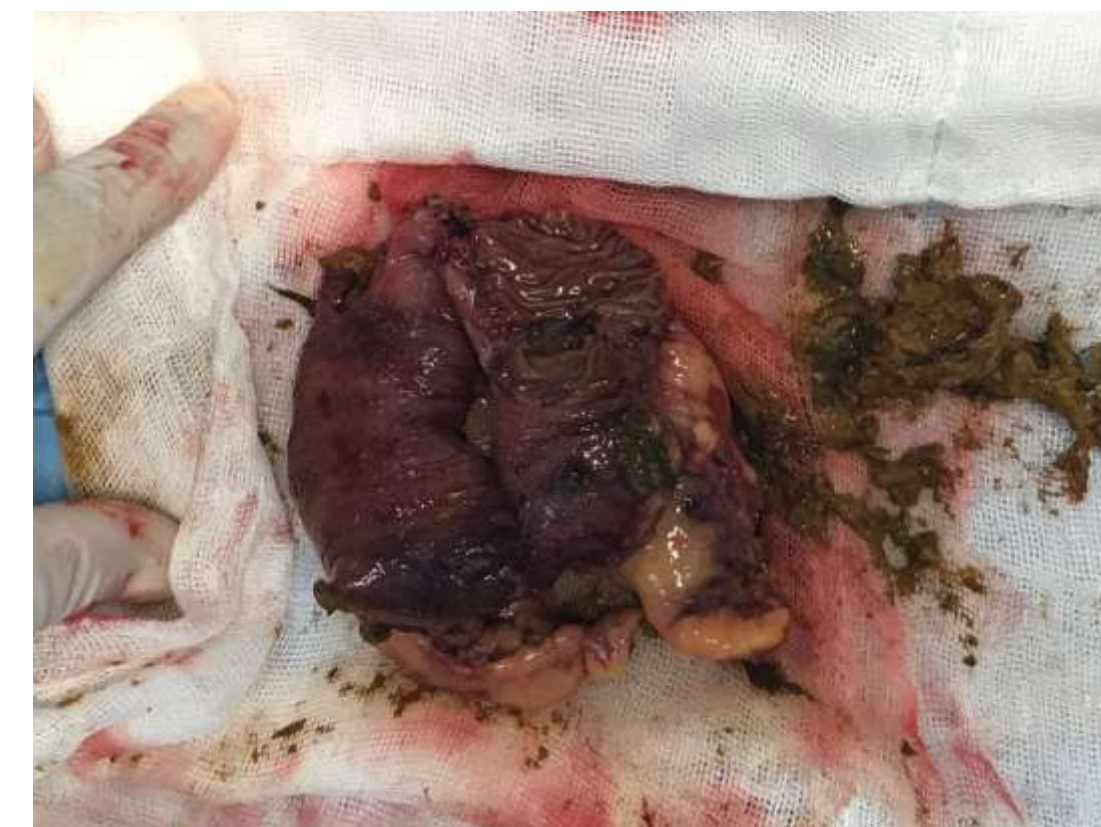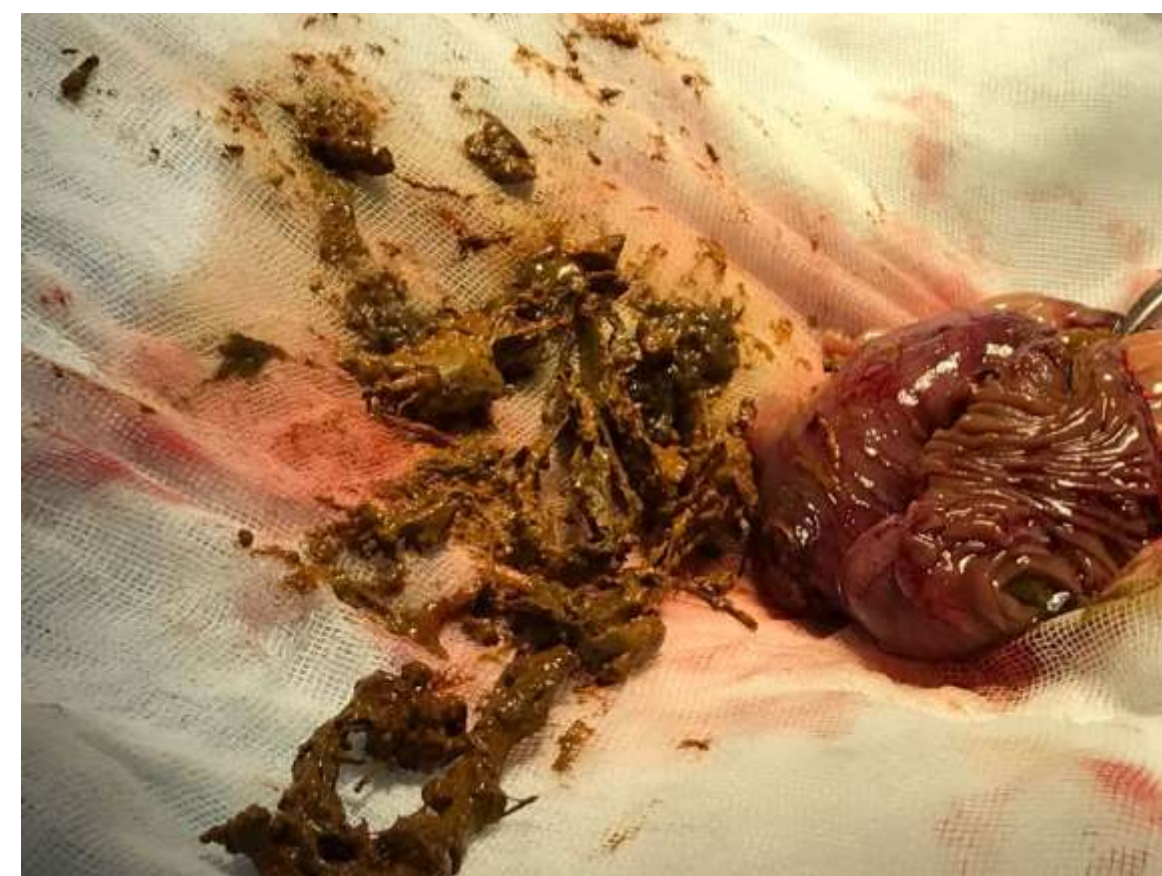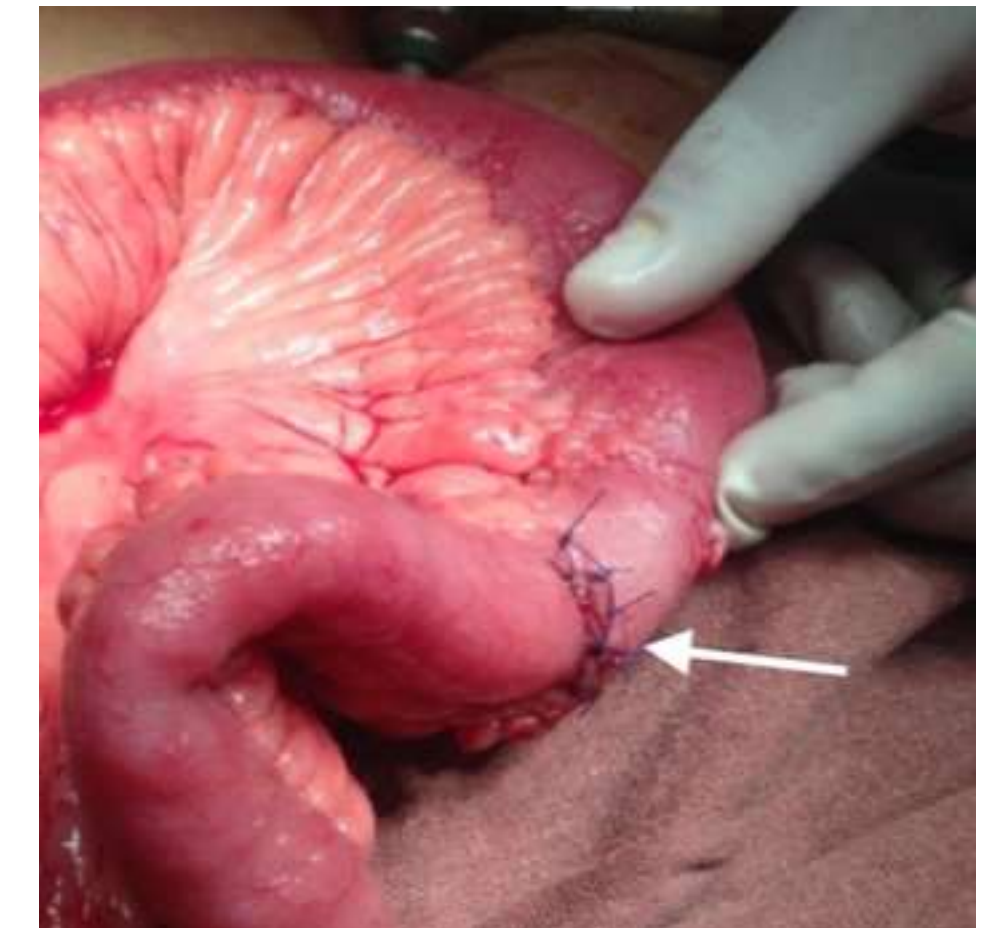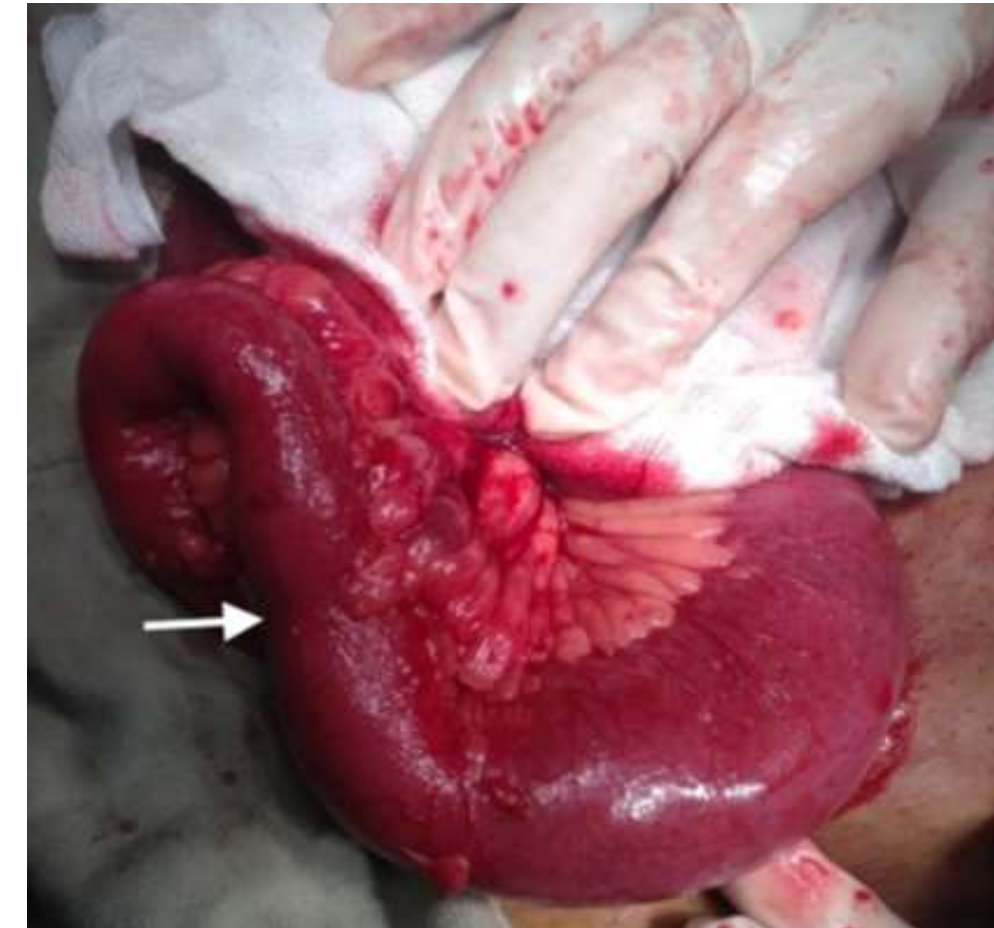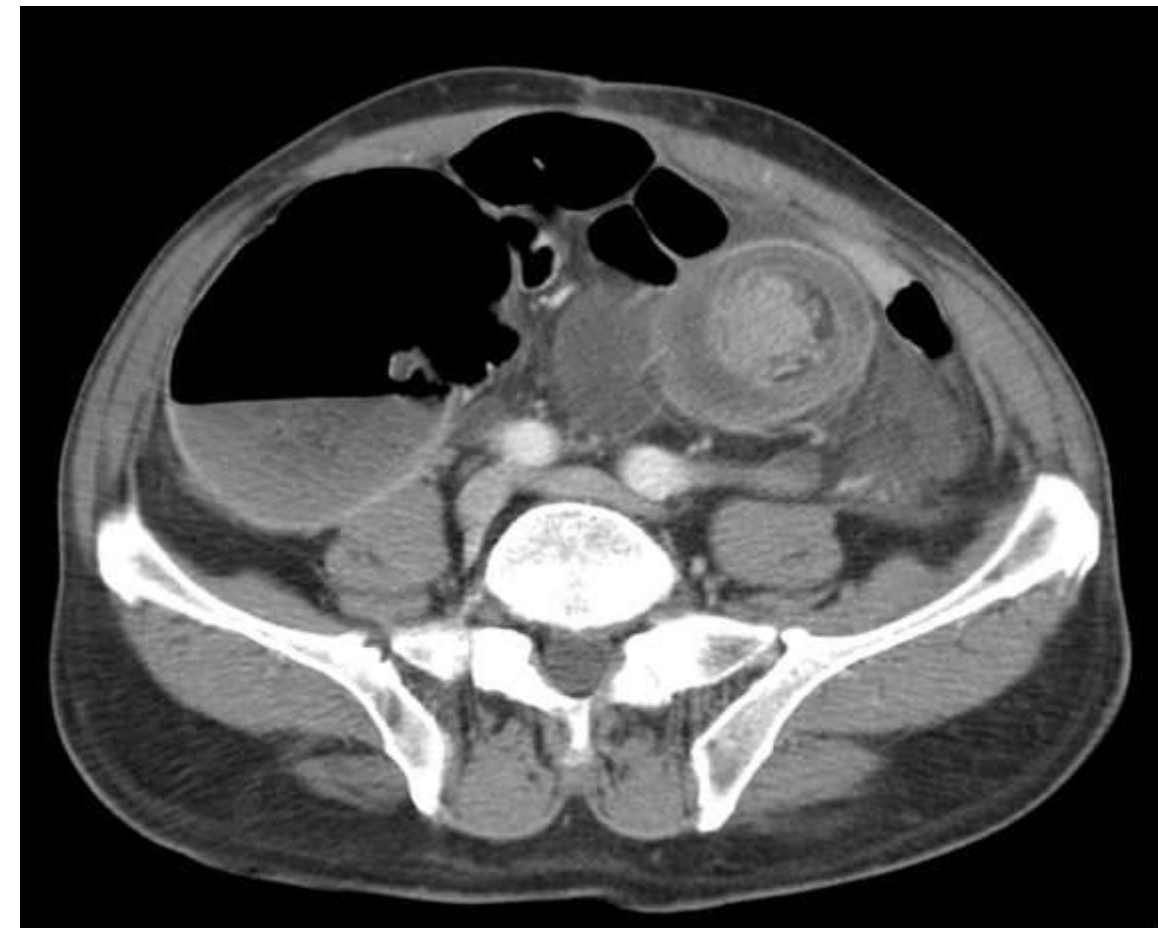
Introducción

Material y métodos

Resultados

Resultados

Conclusiones





ASOCIACIÓN MEXICANA DE CIRUGÍA ENDOSCÓPICA, A.C.

# OCLUSIÓN INTESTINAL POR FITOBEZOAR RESUELTO POR LAPAROSCOPIA CON RESECCION Y ANASTOMOSIS

C.Cruz Rubin, JA Gutierrez Mingramm



**Cirugía General**  
Hospital 1° de Octubre

Introducción

Material y métodos

Resultados

Resultados

Conclusiones

- La oclusión intestinal es una patología común del servicio de urgencias el cual la resolución por vía laparoscópica es técnicamente posible, sin aumentar la morbilidad. En el caso de bezoares y cuerpos extraños de difícil extracción una opción viable es la resección y anastomosis intracorporea, disminuyendo las complicaciones y estancia intrahospitalaria.



DEL 1 AL 5 DE MAYO, 2018

CONGRESO INTERNACIONAL DE  
**CIRUGÍA ENDOSCÓPICA**  
DR. ADRIÁN CARBAJAL RAMOS

BOCA DEL RÍO, VERACRUZ