

ASOCIACIÓN MEXICANA DE CIRUGÍA ENDOSCÓPICA, A.C.



EXPLORACIÓN DE VÍAS BILIARES ÚLTIMO RECURSO A CONSIDERAR EN COLEDOCOLITIASIS ASOCIADA A ESTADOS COMPLEJOS

Dr. Jesús Ignacio Vásquez Romero, Dr. Alex Simon Mendoza, Dr. Mario Alberto Ibarra Partido, Dr. Eduardo Vidrio Duarte, Dra. Azucena Reyes Hernández
Hospital Angeles Metropolitano



CONGRESO INTERNACIONAL DE
CIRUGÍA ENDOSCÓPICA
DR. ADRIÁN CARBAJAL RAMOS

DEL 1 AL 5 DE MAYO, 2018 BOCA DEL RÍO, VERACRUZ



ASOCIACIÓN MEXICANA DE CIRUGÍA ENDOSCÓPICA, A.C.

EXPLORACIÓN DE VÍAS BILIARES ÚLTIMO RECURSO A CONSIDERAR EN COLEDOCOLITIASIS ASOCIADA A ESTADOS COMPLEJOS

Dr. Jesús Ignacio Vásquez Romero, Dr. Alex Simon Mendoza, Dr. Mario Alberto Ibarra
Partido, Dr. Eduardo Vídrío Duarte, Dra. Azucena Reyes Hernández



Introducción

Material y métodos

Resultados

Resultados

Conclusiones


- Las estenosis benignas del conducto biliar común pueden producirse por múltiples causas, la más común iatrogénica. El diagnóstico de estas lesiones es en su mayoría tardío, su tratamiento requiere de un manejo multidisciplinario (radiólogos, endoscopista y cirujano para su evaluación y abordaje terapéutico)
- El tratamiento se puede realizar de forma mínimamente invasiva por: radiología intervencionista, CPRE o exploración de vías biliares laparoscópica. Esta última es segura, efectiva, con baja de tasa de complicaciones y una corta estancia hospitalaria.



DEL 1 AL 5 DE MAYO, 2018

CONGRESO INTERNACIONAL DE
CIRUGÍA ENDOSCÓPICA
DR. ADRIÁN CARBAJAL RAMOS

BOCA DEL RÍO, VERACRUZ



ASOCIACIÓN MEXICANA DE CIRUGÍA ENDOSCÓPICA, A.C.

EXPLORACIÓN DE VÍAS BILIARES ÚLTIMO RECURSO A CONSIDERAR EN COLEDOCOLITIASIS ASOCIADA A ESTADOS COMPLEJOS

Dr. Jesús Ignacio Vásquez Romero, Dr. Alex Simon Mendoza, Dr. Mario Alberto Ibarra
Partido, Dr. Eduardo Vídrío Duarte, Dra. Azucena Reyes Hernández



Introducción

Material y métodos

- Se realizó el análisis de un caso clínico mediante la revisión del expediente clínico de un paciente con exploración de vías biliares en paciente cuya anatomía duodenal se hallaba modificada secundaria a procedimientos previos e imposibilitaba la realización adecuada del procedimiento endoscópico.

Resultados

Resultados


Conclusiones



DEL 1 AL 5 DE MAYO, 2018

CONGRESO INTERNACIONAL DE
CIRUGÍA ENDOSCÓPICA
DR. ADRIÁN CARBAJAL RAMOS

BOCA DEL RÍO, VERACRUZ



ASOCIACIÓN MEXICANA DE CIRUGÍA ENDOSCÓPICA, A.C.

EXPLORACIÓN DE VÍAS BILIARES ÚLTIMO RECURSO A CONSIDERAR EN

COLEDOCOLITIASIS ASOCIADA A ESTADOS COMPLEJOS

Dr. Jesús Ignacio Vásquez Romero, Dr. Alex Simon Mendoza, Dr. Mario Alberto Ibarra Partido, Dr. Eduardo Vídrío Duarte, Dra. Azucena Reyes Hernández



Introducción

Material y métodos

Resultados

Resultados

Conclusiones


- Paciente femenino de 57 años de edad, acude al servicio de urgencias con datos de colangitis, posterior a protocolo de estudio, se advierte por ultrasonido dilatación de la vía biliar, se realiza intento de CPRE sin posibilidades del paso del bulbo duodenal debido a estenosis benigna que no permitía ni el paso de endoscopia por lo que se realiza exploración de vía biliar laparoscópica con éxito, se deja drenaje transcístico tipo Perinelli con sonda de 8 Fc.
- Paciente evoluciona a la mejoría y egresa a las 48 horas.



DEL 1 AL 5 DE MAYO, 2018

CONGRESO INTERNACIONAL DE
CIRUGÍA ENDOSCÓPICA
DR. ADRIÁN CARBAJAL RAMOS

BOCA DEL RÍO, VERACRUZ



ASOCIACIÓN MEXICANA DE CIRUGÍA ENDOSCÓPICA, A.C.

EXPLORACIÓN DE VÍAS BILIARES ÚLTIMO RECURSO A CONSIDERAR EN

COLEDOLITIASIS ASOCIADA A ESTADOS COMPLEJOS

Dr. Jesús Ignacio Vásquez Romero, Dr. Alex Simon Mendoza, Dr. Mario Alberto Ibarra Partido, Dr. Eduardo Vídrío Duarte, Dra. Azucena Reyes Hernández



Introducción

Material y métodos

Resultados

Resultados

Conclusiones

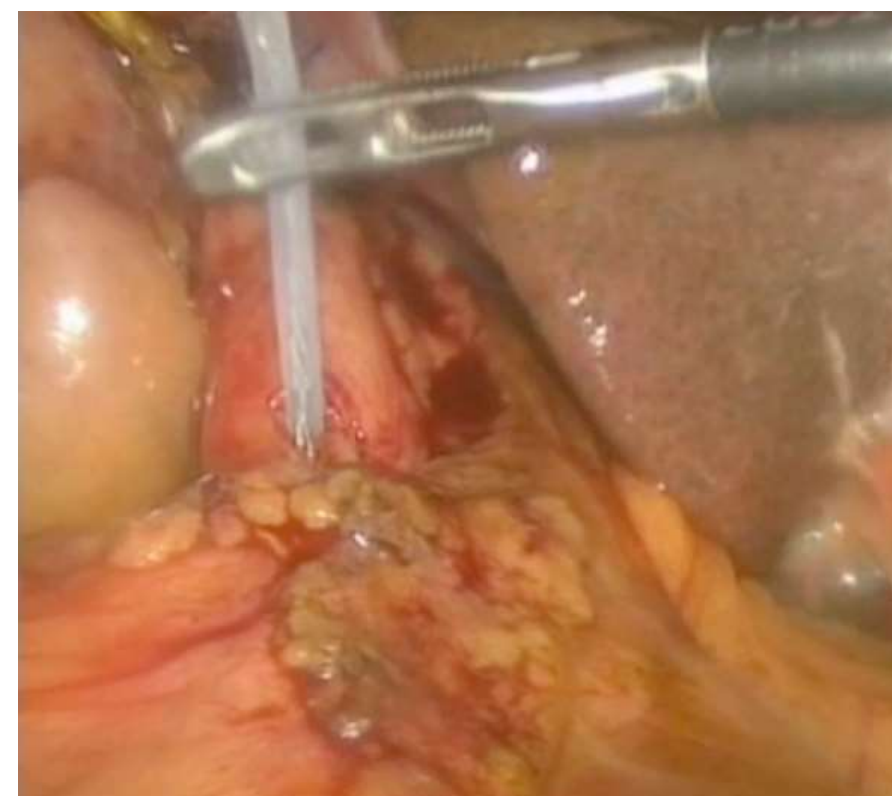

Figura 1 Insercion de cateter para colangiografía

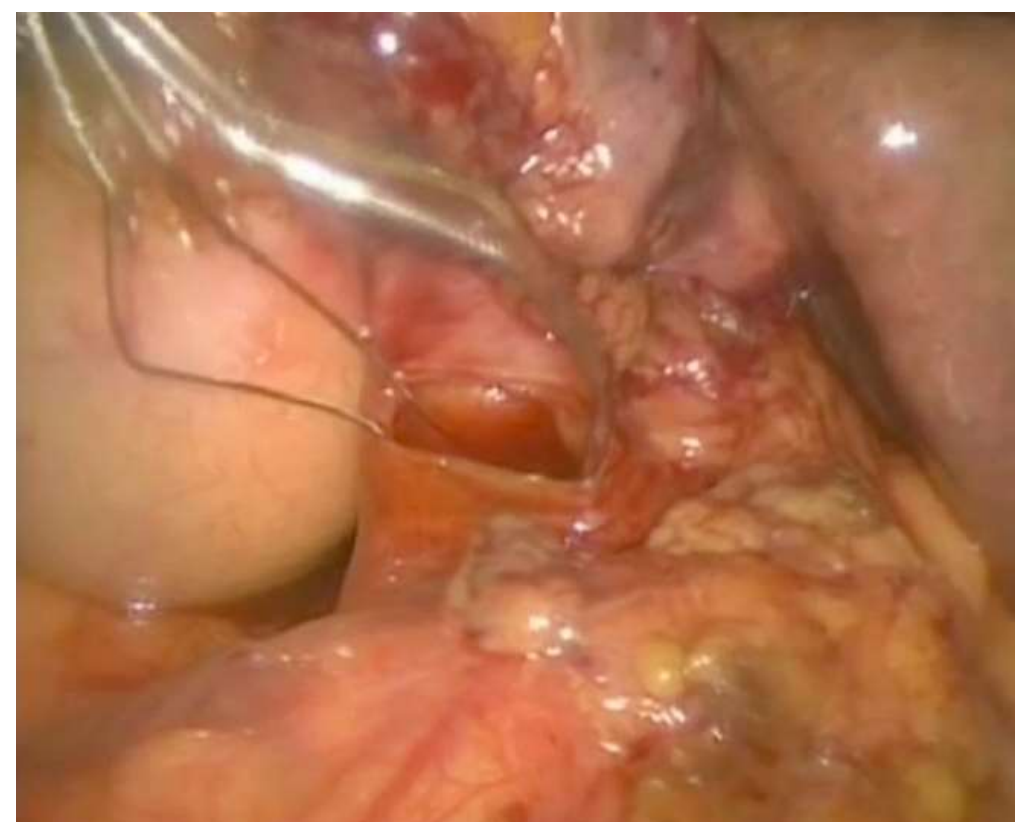

Figura 2 Exploración con Canastilla

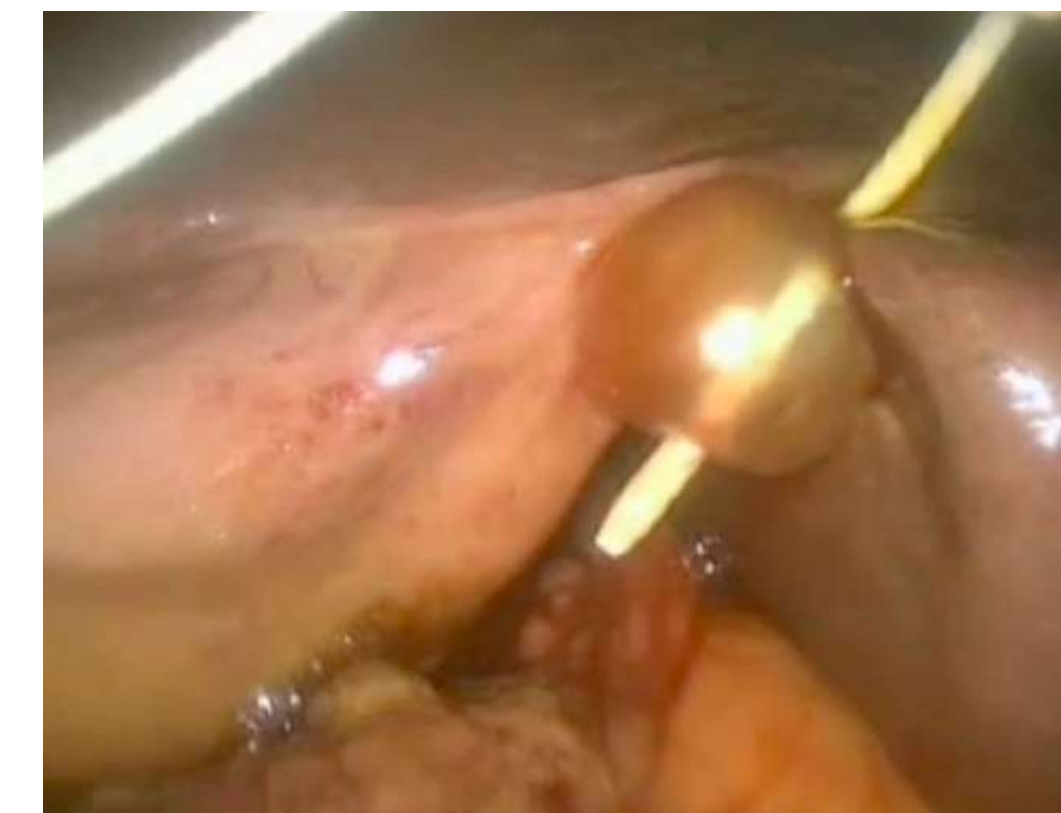


Figura 3 Exploración de Vía Biliar con apoyo de globo

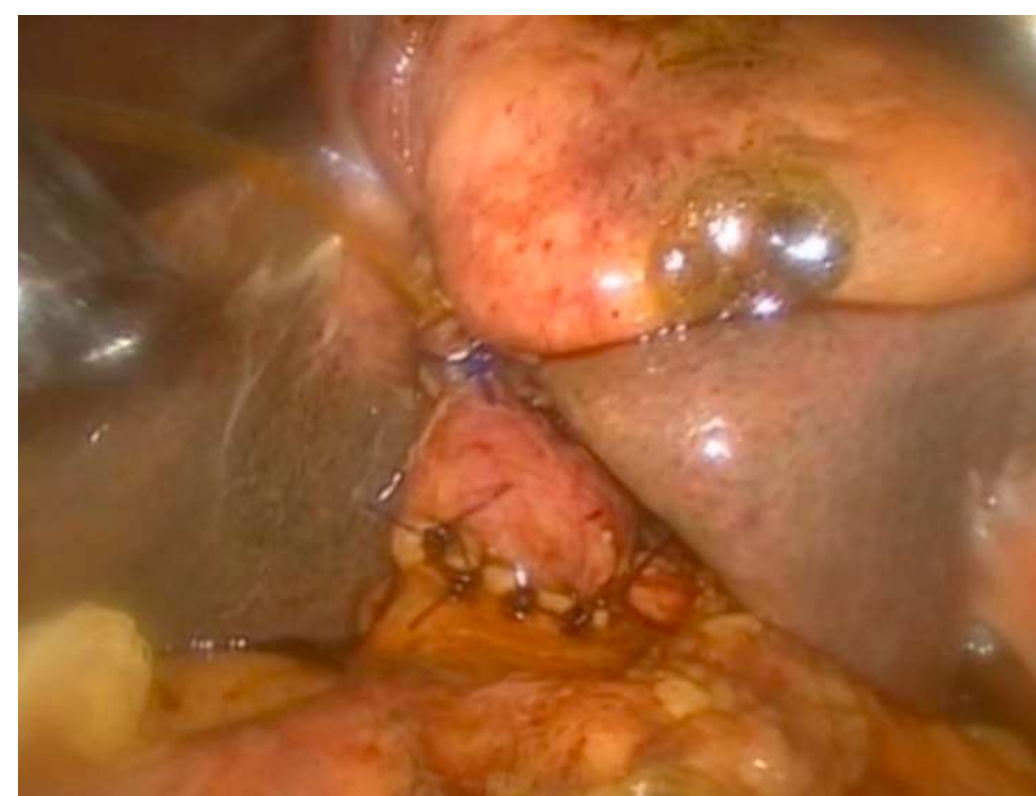

Figura 4
Coledocografía, ausencia de fuga



CONGRESO INTERNACIONAL DE
CIRUGÍA ENDOSCÓPICA
DR. ADRIÁN CARBAJAL RAMOS
DEL 1 AL 5 DE MAYO, 2018 BOCA DEL RÍO, VERACRUZ



ASOCIACIÓN MEXICANA DE CIRUGÍA ENDOSCÓPICA, A.C.

EXPLORACIÓN DE VÍAS BILIARES ÚLTIMO RECURSO A CONSIDERAR EN

COLEDOCOLITIASIS ASOCIADA A ESTADOS COMPLEJOS

Dr. Jesús Ignacio Vásquez Romero, Dr. Alex Simon Mendoza, Dr. Mario Alberto Ibarra Partido, Dr. Eduardo Vídrío Duarte, Dra. Azucena Reyes Hernández



Introducción

Material y métodos

Resultados

Resultados

Conclusiones

- La exploración de vía biliar es necesaria cuando los procedimientos endoscópicos no son efectivos o cuando no es posible su realización debido a como en este caso impedimentos anatómicos.



DEL 1 AL 5 DE MAYO, 2018

CONGRESO INTERNACIONAL DE
CIRUGÍA ENDOSCÓPICA
DR. ADRIÁN CARBAJAL RAMOS

BOCA DEL RÍO, VERACRUZ